

# **GUÍA DE PRÁCTICA CLÍNICA**

## **SEPTGIC-NP para prevención, diagnóstico y tratamiento de las lesiones precursoras del cáncer de cuello uterino**

Dr. Edgar Rivera Ruiz

Dra. Victoria Argote Barrios • Dr. Byron Colina Hurtado • Dr. Claudio Maldonado Reyes

Dra. Samanda Romero Escutar • Dr. Danilo Salazar Molina • Dra. Ligia Saltos Gutiérrez

Dra. Gladys Sañaicela Tapia • Dra. Ximena Vega Gavilanes



# Guía de práctica clínica SEPTGIC-NP para prevención, diagnóstico y tratamiento de las lesiones precursoras del cáncer de cuello uterino

---

Dr. Edgar Rivera Ruiz

Dra. Victoria Argote Barrios • Dr. Byron Colina Hurtado • Dr. Claudio Maldonado  
Reyes Dra. Samanda Romero Escuntar • Dr. Danilo Salazar Molina • Dra. Ligia  
Saltos Gutiérrez Dra. Gladys Sañaicela Tapia • Dra. Ximena Vega Gavilanes



# Guía de práctica clínica SEPTGIC-NP para prevención, diagnóstico y tratamiento de las lesiones precursoras del cáncer de cuello uterino

---

Sociedad Ecuatoriana de Patología  
del Tracto Genital Inferior y Colposcopia Núcleo Pichincha

**Guía de práctica clínica SEPTGIC-NP para prevención, diagnóstico y tratamiento  
de las lesiones precursoras de cáncer de cuello uterino**

Sociedad Ecuatoriana de Patología del Tracto Genital Inferior y Colposcopia Núcleo Pichincha

Primera edición

© 2021 Sociedad Ecuatoriana de Patología del Tracto Genital Inferior y Colposcopia Núcleo Pichincha

© 2021 Pontificia Universidad Católica del Ecuador

Centro de Publicaciones PUCE

www.edipuce.edu.ec

Quito, Av. 12 de Octubre y Robles

Apartado n.º 17-01-2184

Telf: (593) (02) 2991 700

publicaciones@puce.edu.ec

**Directorio SEPTGIC-NP 2019 - 2021**

**Presidente:**

Dr. Edgar Rivera Ruiz

**Vicepresidenta:**

Dra. Ana Mendez Padilla

**Secretaria:**

Dra. Gladys Sanaicela Tapia

**Tesorera:**

Dra Andrea Jaramillo Parra

**Vocales Principales:**

Dr. Byron Colina Hurtado

Dr. Carlos Altamirano Pazmiño

Dr Vicente Salvador Baste

**Vocales Suplentes:**

Dra. Ximena Vega Gavilanez

Dra. Ligia Saltos Gutierrez

Dra. Victoria Argote Barrios

**Director Ejecutivo:**

Dr. Francisco Lopez Armas

Diseño de portada: Juan Fernando Villacís, Estudio Nueve

Diagramación y corrección: La Caracola Editores

ISBN: 978-9978-77-591-2

# Contenido

<b>Prólogo .....</b>	<b>17</b>
<b>Presentación .....</b>	<b>21</b>
<b>Declaración de conflictos de interés.....</b>	<b>25</b>
<b>Derechos de copia y reproducción .....</b>	<b>25</b>
<b>Actualización.....</b>	<b>25</b>
<b>Límites de responsabilidad .....</b>	<b>26</b>
<b>Financiamiento .....</b>	<b>26</b>
<b>Metodología de la guía de práctica clínica.....</b>	<b>27</b>
Conformación del grupo de adaptación de la guía de práctica clínica	27
Selección del tema .....	29
Herramientas metodológicas .....	30
Formulación de las preguntas clínicas .....	30
Búsqueda y selección de la evidencia científica .....	32
Criterios de inclusión y exclusión .....	33
Palabras clave para la búsqueda de la GPC .....	35
Calificación de las GPC seleccionadas de la búsqueda sistemática .....	37
Calificación de las evidencias y recomendaciones .....	38
Formulación y validación de las recomendaciones .....	40
Revisión por pares .....	40
Implementación de la guía .....	41
Actualización de la guía .....	42
REFERENCIAS .....	43
<b>Introducción.....</b>	<b>45</b>
<b>Referencias bibliográficas .....</b>	<b>49</b>
<b>Justificación .....</b>	<b>51</b>
<b>Referencias bibliográficas .....</b>	<b>57</b>

<b>Alcance .....</b>	<b>61</b>
Objetivo general .....	62
Objetivos específicos .....	62
Historia natural de la enfermedad premaligna a nivel del cuello uterino ...	63
<i>Antecedentes</i> .....	63
<i>Etiología</i> .....	65
<i>Diagnóstico</i> .....	66
<i>Evolución y pronóstico</i> .....	69
Referencias bibliográficas .....	71
<b>Sistema Bethesda para el reporte citológico .....</b>	<b>79</b>
<i>Nomenclatura colposcópica de la federación internacional de colposcopia y patología cervical (IFCPC) 2011</i> .....	81
<i>Definiciones</i> .....	85
<i>Proyecto last (Lower Anogenital Squamous Terminology) 2012</i> .....	87
<i>Terminología</i> .....	89
<i>Referencias bibliográficas</i> .....	90
<b>Pregunta pico 1 .....</b>	<b>93</b>
<i>Referencias bibliográficas</i> .....	99
<b>Pregunta pico 2 .....</b>	<b>109</b>
<i>Referencias bibliográficas</i> .....	113
<b>Pregunta pico 3 .....</b>	<b>120</b>
<i>Tamizaje cervicouterino en población general</i> .....	121
<i>Recomendaciones</i> .....	124
<i>Referencias bibliográficas</i> .....	126
<b>Pregunta pico 4 .....</b>	<b>131</b>
<i>Evidencias</i> .....	132
<i>Recomendaciones</i> .....	133
<i>Referencias bibliográficas</i> .....	135
<b>Pregunta pico 5 .....</b>	<b>138</b>
A. Manejo de acuerdo con el resultado de la prueba de VPH .....	138
<i>Evidencias</i> .....	138
<i>Recomendaciones</i> .....	141



<i>Escenario 1. Test de VPH previo desconocido/na más test de VPH actual negativo más resultado citológico actual .....</i>	<i>141</i>
<i>Escenario 2. Test de VPH previo desconocido/na más test de VPH actual positivo más resultado citológico actual .....</i>	<i>142</i>
<i>Escenario 3. Test de VPH previo negativo más test de VPH actual negativo más resultado citológico actual .....</i>	<i>142</i>
<i>Escenario 4. Test de VPH previo negativo más test de VPH actual positivo más resultado citológico actual .....</i>	<i>143</i>
<i>Escenario 5. Citología previa: ASC-US más VPH previo negativo más VPH actual negativo más citología actual .....</i>	<i>143</i>
<i>Escenario 6. Citología previa: ASC-US más VPH previo: negativo más VPH actual positivo más citología actual .....</i>	<i>144</i>
<i>Escenario 7. Citología previa: LSIL más VPH previo negativo más VPH actual negativo más citología actual .....</i>	<i>144</i>
<i>Escenario 8. Citología previa: LSIL más VPH previo negativo más VPH actual positivo más citología actual .....</i>	<i>145</i>
<i>Escenario 9. Citología previa: NILM más VPH previo positivo más VPH actual negativo más citología actual .....</i>	<i>145</i>
<i>Escenario 10. Citología previa: NILM más VPH previo positivo más VPH actual positivo más citología actual .....</i>	<i>146</i>
<i>B. Manejo de acuerdo con resultados basados en citología .....</i>	<i>146</i>
<i>Evidencias .....</i>	<i>146</i>
<i>Recomendaciones .....</i>	<i>149</i>
<i>Referencias bibliográficas .....</i>	<i>150</i>
<i>C. Manejo de la lesión intraepitelial escamosa de bajo grado del cuello uterino confirmada por histopatología .....</i>	<i>154</i>
<i>Evidencia .....</i>	<i>155</i>
<i>Recomendaciones .....</i>	<i>156</i>
<i>Referencias bibliográficas .....</i>	<i>157</i>
<i>D. Manejo de la lesión intraepitelial escamosa de alto grado del cuello uterino confirmada por histopatología .....</i>	<i>159</i>
<i>Evidencia .....</i>	<i>160</i>
<i>Recomendaciones .....</i>	<i>162</i>
<i>Referencias bibliográficas .....</i>	<i>164</i>
<i>E. Manejo de las lesiones glandulares .....</i>	<i>167</i>
<i>Evidencias .....</i>	<i>168</i>

<i>Recomendaciones</i> .....	174
<i>Referencias bibliográficas</i> .....	176
<b>Pregunta pico 6</b> .....	181
Lesión intraepitelial de bajo grado .....	181
Lesión intraepitelial de alto grado .....	181
Evidencia .....	182
Recomendación .....	183
Referencias bibliográficas .....	185
<b>Pregunta pico 7</b> .....	188
A.- Tamizaje y manejo de LIE-BG y LIE-AG en pacientes infectadas con VIH .....	188
<i>Evidencia</i> .....	189
<i>Recomendaciones</i> .....	194
<i>Referencias bibliográficas</i> .....	198
B.- Evidencias en adolescentes infectadas con el VIH .....	206
<i>Recomendaciones</i> .....	208
<i>Referencias bibliográficas</i> .....	209
C.- Tamizaje cervicouterino en población en estado gestacional .....	212
<i>Lesiones intraepiteliales escamosas del cuello uterino y embarazo</i> ....	212
<i>Evidencia</i> .....	213
<i>Recomendaciones</i> .....	215
<i>Referencias bibliográficas</i> .....	216
D.- Manejo de lesiones en pacientes embarazadas con VIH .....	219
<i>Evidencia</i> .....	219
<i>Recomendaciones</i> .....	221
<i>Referencias bibliográficas</i> .....	222
E.- Manejo de lesiones en pacientes inmunodeprimidas no VIH .....	225
<i>Evidencias</i> .....	225
<i>Recomendaciones</i> .....	227
<i>Referencias bibliográficas</i> .....	228
<b>Anexos</b> .....	231
<b>Anexo 1: Herramienta 1: baremo para selección de GPC</b> .....	231
Total sobre 24 puntos .....	231
<b>Anexo 2: Calificaciones de las GPC con la herramienta agree II</b> .	233

<b>Anexo 3: Algoritmo para la vacunación contra el VPH .....</b>	<b>234</b>
<b>Anexo 4: Algoritmos de tamizaje .....</b>	<b>235</b>
Tamizaje cervicouterino en población general .....	235
<b>Anexo 5: Tamizaje con test de VPH .....</b>	<b>236</b>
<b>Anexo 6: Tamizaje en pacientes histerectomizadas .....</b>	<b>237</b>
<b>Anexo 7: Algoritmos de manejo .....</b>	<b>238</b>
Manejo de acuerdo con el resultado del test de VPH .....	238
<b>1. Manejo de acuerdo con el resultado de citología, sin test de VPH... 243</b>	
Escenario 1. Citología ASC-US o LIE-BG en mujeres de 21 a 25 años ....	243
Escenario 2. Citología ASC-US o LIE-BG, ASC-H o LIE-AG en mujeres mayores de 25 años .....	244
<b>2. Manejo de la lesión intraepitelial escamosa de bajo grado del cuello uterino confirmada por histopatología..... 245</b>	
a.- Diagnóstico histológico de LIE-BG en mujeres menores de 25 años, precedido de ASC-US, ASC-H / LIE-BG .....	245
b.- Diagnóstico histológico de LIE-BG en mujeres menores de 25 años, precedido de LIE-AG (NIC 2-3) .....	246
c.- Diagnóstico histológico de LIE-BG en mujeres mayores de 25 años, precedido de ASC-US, LIE-BG/NIC 1, VPH persistente .....	247
d.- Diagnóstico histológico de LIE-BG en mujeres mayores de 25 años, precedido de ASC-H .....	248
e.- Diagnóstico histológico de LIE-BG en mujeres mayores de 25 años, precedido de LIE-AG/NIC2-3 .....	249
f y g.- Diagnóstico histológico de .....	250
LIE-BG en mujeres mayores de 25 años, persistente por 2 años o más ....	250
<b>3. Manejo de la lesión intraepitelial escamosa de alto grado del cuello uterino confirmada por histopatología..... 251</b>	
a y b.- Diagnóstico histopatológico de LIE-AG (NIC 2) en mujeres menores de 25 años .....	251
c y d.- Diagnóstico histopatológico de LIE-AG (NIC 2) en mujeres mayores de 25 años.....	252
e.- Diagnóstico histopatológico de LIE-AG (NIC 3) en mujeres mayores de 25 años.....	253

f.- Diagnóstico histopatológico de LIE-AG (se desconoce NIC 2 o NIC 3) en mujeres menores y mayores de 25 años .....	254
<b>4.- Manejo de las lesiones glandulares .....</b>	<b>255</b>
A. Manejo de las atipias glandulares en citología de cérvix .....	255
B. Algoritmo de manejo ACG .....	255
C. Algoritmo de manejo ACG a favor de neoplasia .....	256
D. Manejo de ACG-NOS o AEC-NOS .....	257
<b>5.- Manejo de las lesiones intraepiteliales escamosas del cuello uterino en situaciones especiales.....</b>	<b>258</b>
A. Tamizaje cervical para la paciente con VIH menor de 21 años .....	258
B. Tamizaje cervical para la paciente con VIH 21 a 29 años .....	259
C. Tamizaje cervical de la paciente con VIH mayor de 30 años .....	260
D. Manejo de la paciente con VIH y citología ASC-US .....	261
E. Manejo de la paciente con VIH y citología LSIL .....	262
F. Manejo de la paciente con VIH y citología ASC-H .....	263
G. Manejo de la paciente con VIH y citología hsil NIC 2 .....	264
H. Manejo de la paciente con VIH y citología hsil .....	265
I. Manejo de la paciente con VIH y citología agc .....	266
J. Tamizaje anal en la paciente con VIH .....	267
K. Manejo en pacientes adolescentes VIH .....	268
L. Tamizaje cervical mujeres embarazadas VIH .....	269
M. Algoritmo de manejo de lesiones cervicales en pacientes con trasplantes de órganos sólidos, trasplante alogénico de células madre, hematopoyética .....	270
N. Algoritmo de manejo de lesiones cervicales en pacientes con enfermedad inflamatoria intestinal, lupus eritematoso sistémico y artritis reumatoidea con tratamiento inmunosupresor .....	271
O. Algoritmo de manejo de la gestante con citología LSIL .....	272
P. Algoritmo de manejo de la gestante con citología HSIL .....	273
Q. Algoritmo de manejo de la gestante con citología AGC-NOS .....	274
<b>Autores.....</b>	<b>276</b>
<b>Directorio SEPTGIC NP 2019 – 2021 .....</b>	<b>281</b>

## Índice de esquemas

<b>Esquema 1.</b> Declaración Prisma que evidencia la búsqueda. electrónica de documentos científicos .....	35
<b>Esquema 2.</b> Recomendaciones fuertes y débiles en el sistema Grade.....	39

## Índice de tablas

<b>Tabla 1.</b> Niveles de calidad de evidencia de acuerdo con el sistema GRADE.....	38
<b>Tabla 2.</b> Recomendaciones fuertes y débiles en el sistema GRADE.....	39
<b>Tabla 3.</b> Tipos de pruebas de VPH usadas para tamizaje .....	67
<b>Tabla 4.</b> Sistema Bethesda para el reporte de la citología cervicovaginal 2014.....	79
<b>Tabla 5.</b> Nomenclatura de la Federación Internacional de Colposcopia y Patología Cervical (IFCPC) 2011 .....	83
<b>Tabla 6.</b> Nomenclatura de la Federación Internacional de Colposcopia y Patología Cervical (IFCPC) 2011 para los tipos de tratamiento escisionales.....	85
<b>Tabla 7.</b> Clasificación Bethesda 2014 para la patología glandular del cuello uterino .....	167

## Índice de imágenes

<b>Imagen 1.</b> Número de nuevos casos de cáncer en 2020, mujeres, todas las edades.....	51
<b>Imagen 2.</b> Tasas de incidencia estandarizada por edad y sexo. Los 10 principales cánceres .....	52
<b>Imagen 3.</b> Tasas de incidencia y mortalidad estandarizada por edad. Los 10 principales cánceres.....	52
<b>Imagen 4.</b> Pirámide poblacional nacional 1990-2010 .....	55



## Autores

**Dr. Edgar Rivera Ruiz**

Especialista en Ginecología y Obstetricia

**Dra. Victoria Argote Barrios**

Especialista en Ginecología y Obstetricia

**Dr. Byron Colina Hurtado**

Subespecialista en Patología del Tracto Genital Inferior y Colposcopía

**Dr. Claudio Maldonado Reyes**

Subespecialista en Patología del Tracto Genital Inferior y Colposcopía

**Dra. Samanda Romero Escutar**

Subespecialista en Patología del Tracto Genital Inferior y Colposcopía

**Dr. Danilo Salazar Molina**

Subespecialista en Ginecología Oncológica y Patología Mamaria

**Dra. Ligia Saltos Gutiérrez**

Especialista en Ginecología y Obstetricia

**Dra. Gladys Sañaicela Tapia**

Especialista en Ginecología y Obstetricia

**Dra. Ximena Vega Gavilanes**

Especialista en Ginecología y Obstetricia



## Prólogo

Estimados amigos:

Es para mí un honor haber sido designado para escribir estas letras invitado por mi amigo Edgar Rivera y alentado por mi estrecha relación de muchos años con el país hermano. He compartido desde hace más de una década importantes escenarios académicos y gremiales con uno de los países más activos en nuestra región en la difusión de la enseñanza no solo en la patología cervical sino en todo lo concerniente a la patología del tracto genital inferior, su promoción y prevención.

Conozco de cerca el trabajo liderado por el Núcleo Pichincha desde hace varios años y su insistencia en la construcción de estas guías de manejo, trabajo arduo, dispendioso, trasnochador, de lucha en equipo, donde se deja de lado muchas veces trabajo, familia, etc., por lograr un objetivo común, sumado al apoyo de la Pontificia Universidad Católica del Ecuador.

Se trata de unas verdaderas guías de manejo para Ecuador, ceñidas a los más estrictos y altos estándares de elaboración, de las que el país puede estar orgulloso. Particularmente se destaca el esfuerzo denodado y desinteresado del Núcleo Pichincha, liderado por el Dr. Edgar Rivera Ruiz, su antecesor el Dr. Francisco López y sobre todo quienes constituyeron el grupo científico de elaboradores de la guía.

Ecuador no está alejado de la situación de la mayoría de los países Latinoamericanos. El trabajo presentado en la *Revista Venezolana de Oncología* en febrero de 2021 “Situación Epidemiológica del Cáncer Cérvico Uterino”, realizado por líderes de la Universidad

Agraria del Ecuador, en sus conclusiones, muestra una realidad similar a muchos de nuestros países latinoamericanos. “Se demostró que una baja cobertura y una complejidad en el tamizaje, limitado acceso a los servicios de salud y ausencia de mecanismos de prevención impactan la morbilidad y la mortalidad demostrando una situación desfavorable para pacientes que son diagnosticados con cáncer cervicouterino en el sistema de salud del Ecuador”.

Los datos de este estudio fueron tomados del Registro Nacional de Tumores de la Sociedad de la Liga contra el Cáncer del Ecuador (Solca), del Instituto Nacional de Estadística y Censos (INEC) y del Observatorio Global de Cáncer (Globocan). Mostraron una preocupante situación, por ejemplo, los datos entre 1990 y 2015 que evidencian un incremento del 35% de nuevos casos (500 al año) y un incremento de la mortalidad en un 46% con un aumento de los casos de infiltrante sobre los in situ.

Pero no todo es negativo: la vacunación contra el VPH es un hecho en Ecuador, está en la norma desde 2019, desde los nueve años, dos dosis, tanto la tetravalente como la nonavalente. El país ha realizado grandes esfuerzos para lograrlo, con múltiples estudios de genoprevalencia que apoyan esta vacunación.

También la adherencia por parte de sus sociedades científicas a la estrategia de WHO-PAHO de la “Llamada para la eliminación del Cáncer Cervical” lanzada en 2020, 90-70-90, que incluye 90% de niñas vacunadas antes de los 15 años, 70% de mujeres tamizadas con un test de alta precisión entre los 35 y 45 años, y 90% de mujeres diagnosticadas tengan un plan de cuidado, con la cual se pretende reducir la incidencia en un 30% del cáncer cervical para el año 2030 al que Ecuador se ha sumado.

Por otro lado, y no menos importante, ha sido el papel preponderante de la Sociedad Ecuatoriana de Patología del Tracto Genital

y Colposcopia (SEPTGIC) fundada en el año 2000 y en funcionamiento desde el año 2001, con su primer presidente, el Dr. Claudio Maldonado, quien llevó a Ecuador a realizar congresos nacionales y además la distinción de realizar el Séptimo Congreso Latinoamericano de la especialidad en 2007, con un éxito sin precedentes y siendo el primer ecuatoriano que ostenta el título de presidente de la Federación Latinoamericana de Patología del Tracto Genital y Colposcopia (FLPTGIC). Esta situación se repitió con el Dr. Carlos Yero, quien ejerció los mismos cargos, tanto en la SEPTGIC como en la FLPTGIC, y que actualmente es su expresidente. Ellos y todos los expresidentes de las sociedades y núcleos han dedicado su vida a la enseñanza de este arte que nos enorgullece.

Por último, este gran logro realizado, impecablemente, con el rigor metodológico adecuado para todas las necesidades de un país como los nuestros, será sin duda la herramienta fundamental para combatir a este enemigo letal y silencioso que mata a nuestras mujeres más vulnerables.

El agradecimiento a todos los que no he nombrado; sus nombres se me escapan, pero no son menos importantes en la construcción de esta guía: estadísticos, matemáticos, ginecólogos, académicos, personal gubernamental, etc., que hacen hoy posible este logro. De mi parte, como presidente de la International Federation of Cervical Pathology and Colposcopy (IFCPC), mi apoyo irrestricto desde la parte gremial y, como persona, mi mayor esfuerzo y colaboración con el país hermano donde me siento uno más. Su hermoso país sin duda tendrá un futuro promisorio en la lucha contra el cáncer cervical que mata a mujeres ecuatorianas y del mundo entero.

Felicitaciones por este gran logro.  
*Carlos Humberto Pérez Moreno*

**Presidente IFCPC**



## Presentación

Según los datos más actualizados de la Organización Mundial de la Salud (OMS), el cáncer de cuello uterino ocupa el cuarto lugar en incidencia y mortalidad entre las mujeres en el mundo. En Ecuador, esta patología alcanza el segundo lugar, situación similar a otros países latinoamericanos.

Desde hace varios años, la OMS ha manifestado su preocupación por esta inquietante realidad, y el 17 de noviembre de 2020 lanzó oficialmente la estrategia mundial para acelerar la eliminación del cáncer cervicouterino en el mundo para 2030.

En este contexto, en febrero de 2020, quienes conformamos el directorio de la Sociedad Ecuatoriana de Patología del Tracto Genital Inferior y Colposcopia Núcleo Pichincha (SEPTGIC NP) propusimos en nuestro plan de trabajo la elaboración de un documento que recoja la evidencia más reciente y de alta calidad, y plantee recomendaciones estandarizadas con las guías más importantes a nivel mundial respecto no solo al diagnóstico y manejo de las lesiones precursoras del cáncer de cuello uterino, sino también a la prevención y tamizaje de las mismas; proyecto que posteriormente sería presentado al directorio nacional, quienes avalaron la elaboración de este importante documento con representación no únicamente de nuestro núcleo provincial sino a nivel nacional.

Muy pronto se estableció el grupo de elaboradores con los colegas que manifestaron su deseo de participar en este gran desafío; y debo revelar que, durante estos dos años, he contado con un grupo de trabajo del cual me enorgullezco por haberlo liderado; profesionales comprometidos, con mucha energía y conocimiento,

pero sobre todo gran voluntad y entusiasmo, gracias a lo cual logramos concluir este reto, a pesar de que al poco tiempo de haberlo iniciado tuvimos que enfrentar la catástrofe que se venía desarrollando a nivel mundial y que constituiría la debacle sanitaria, económica y social más importante de la historia, la pandemia por COVID-19.

Las normas de prevención de la pandemia, como el distanciamiento social, entre otras, sacudieron nuestro entusiasmo, pero no consiguieron detenernos y más bien, aprovechando los medios tecnológicos que se pusieron en auge para esta época, continuamos con nuestro trabajo con mucha entrega, dedicación y disciplina.

Casi dos años de trabajo, de muchas horas de estudio e investigación permanente en búsqueda de la información actualizada y confiable, y más de setenta reuniones (la mayoría de ellas de forma virtual debido a las condiciones de la pandemia) con largas discusiones y tertulias científicas fueron forjando poco a poco nuestro documento de consenso.

Quiero expresar mi agradecimiento al doctor Carlos Pérez, actual presidente de la International Federation of Cervical Pathology and Colposcopy (IFCPC); al doctor Carlos Yerovi, presidente de la Federación Latinoamericana de Patología del Tracto Genital Inferior y Colposcopia (FLPTGIC), período 2019-2021; y al doctor José Cárdenas, presidente de la Sociedad Ecuatoriana de Patología del Tracto Genital Inferior y Colposcopia (SEPTGIC), quienes participaron como revisores externos de esta *Guía*. También al doctor Guillermo Páez, docente de la Universidad Católica y distinguido colega de nuestra Sociedad, quien fue nuestro revisor interno; al doctor Felipe Moreno-Piedrahíta, editor metodológico; al doctor Francisco Pérez, decano de la Facultad de Medicina de la

Pontificia Universidad Católica del Ecuador (PUCE), por su activa participación y respaldo académico; al Centro de Publicaciones de la PUCE; y por supuesto a mi gran equipo de trabajo, constituido por: doctora Victoria Argote, doctor Byron Colina, doctor Claudio Maldonado, doctora Samanta Romero, doctor Danilo Salazar, doctora Ligia Saltos, doctora Gladys Sañaicela, doctora Ximena Vega, y a nuestra editora médica, la doctora Mónica García.

Estimados colegas, la Sociedad Ecuatoriana de Patología del Tracto Genital Inferior y Colposcopia Núcleo Pichincha, con mucho orgullo, presenta el fruto de este gran esfuerzo: la *Guía de práctica clínica para prevención, diagnóstico y tratamiento de las lesiones precursoras del cáncer de cuello uterino*, un instrumento confiable, que cuenta con la más alta calidad metodológica, de consulta rápida, en el que podrán encontrar información actualizada rigurosamente escogida y calificada para brindar contenido respaldado en la mejor evidencia disponible al momento.

Estamos seguros de que este documento será de mucha utilidad en su práctica diaria para estandarizar conceptos y estrategias a fin de brindar a nuestras pacientes la mejor atención y poner nuestro granito de arena en este gran desafío que significa la disminución de la incidencia y mortalidad del cáncer de cuello uterino en nuestro país y en el mundo.

*Edgar Rivera R.*

**Presidente SEPTGIC NP**





## Declaración de conflictos de interés

Los autores han declarado sus potenciales conflictos de interés, de tal manera que no afecten su participación, la confidencialidad de las evidencias ni las recomendaciones. Todos asumen la responsabilidad editorial por el contenido de la *Guía de Práctica Clínica* (GPC) y han procurado ofrecer información completa y actualizada.

## Derechos de copia y reproducción

Esta guía puede reproducirse libremente sin modificaciones, citando a los autores, con fines de enseñanza y capacitación no lucrativos.

## Actualización

El contenido de la presente guía será actualizado cuando se hayan identificado diferencias significativas en la nueva evidencia, como resultado de la monitorización; si la gradación y la fuerza de las recomendaciones cambian, o cuando haya transcurrido el tiempo máximo determinado para actualizar la guía, el cual es aproximadamente cada dos o tres años.

## Límites de responsabilidad

El presente documento es una guía genérica, diseñada principalmente para ayudar a los profesionales de la salud en la toma de decisiones dentro de la práctica clínica.

No es de obligado cumplimiento, ni sustituye al juicio clínico del profesional de la salud.

Los autores no son responsables del uso inapropiado de la guía. La Sociedad Ecuatoriana de Patología del Tracto Genital Inferior y Colposcopia Núcleo Pichincha (SEPTGIC-NP) no es responsable en caso de que haya alguna contradicción, discrepancia o ambigüedad en la GPC y cualquier otra recomendación oficial o GPC publicada por autoridades relevantes de la Salud Pública, particularmente en lo que se refiere al buen uso de la atención sanitaria y las estrategias terapéuticas. El lector es responsable de la interpretación y el uso que haga de esta GPC. En ningún caso la Sociedad Ecuatoriana de Patología del Tracto Genital Inferior y Colposcopia Núcleo Pichincha (SEPTGIC-NP) podrá ser considerada responsable de daño alguno causado por su utilización.

## Financiamiento

Este documento ha sido financiado por la SEPTGIC-NP. La entidad financiadora declara no influir en el contenido de la guía.

## Metodología de la guía de práctica clínica

Las guías de práctica clínica son un “conjunto de recomendaciones basadas en una revisión sistemática de la evidencia y en la evaluación de los riesgos y beneficios de las diferentes alternativas, con el objetivo de optimizar la atención sanitaria de los pacientes”.(Coello P.A, Molina S.A, Merino G.A, et al., 2016) (1)

Según el modelo de Haynes, las guías de práctica clínica son sumarios que buscan, evalúan, analizan y sintetizan (jerarquizándolos) todos los niveles de información preevaluada con anterioridad. El objetivo final es ofrecer una recomendación basada en las mejores pruebas actuales, poniendo en una balanza la relación riesgo-beneficio, su aplicabilidad real e incluso las preferencias o necesidades de los pacientes. Su intención es ayudar en la toma de decisiones de los profesionales que las utilicen (no para sustituir su juicio). (2)

## Conformación del grupo de adaptación de la guía de práctica clínica

El administrador del Grupo de Adaptación de la GPC para prevención, diagnóstico y tratamiento de las lesiones precursoras del cáncer de cuello uterino es el Dr. Edgar Rivera Ruiz, presidente de la Sociedad Ecuatoriana de Patología del Tracto Genital Inferior y Colposcopia (SEPTGIC), Núcleo Pichincha.

El administrador del Grupo tiene como funciones:

- Definir las reglas del funcionamiento del Grupo.
- Planificar las reuniones, manejar la agenda del Grupo.
- Difundir y asegurar que el Grupo cuente con la información suficiente.
- Establecer un clima de confianza, promover la oportunidad de participar en las discusiones y actividades por parte de todos los miembros, sistematizar y estimular el debate, facilitar las decisiones.
- Resumir los puntos principales y las decisiones del debate.
- Ser el vínculo con todos los miembros de la SEPTGIC.
- Nombrar de entre los miembros del Grupo adaptador de la guía un coordinador junto con el cual realizan la organización y revisión del documento para su aprobación final.

Los miembros del Grupo de Adaptación de la GPC se mocionaron por voluntad propia en una reunión del comité principal de la Sociedad Ecuatoriana de Patología del Tracto Genital Inferior y Colposcopia (SEPTGIC), Núcleo Pichincha, por solicitud del administrador.

El grupo de adaptación de la GPC está conformado por 9 profesionales de la salud especialistas en patología del tracto genital inferior y colposcopia:

- Dr. Edgar Rivera (administrador)
- Dra. Victoria Argote (coordinadora)
- Dr. Danilo Salazar
- Dr. Claudio Maldonado
- Dra. Ligia Saltos

- Dra. Ximena Vega
- Dra. Gladys Sañaicela
- Dr. Byron Colina
- Dra. Samanta Romero

## Selección del tema

La selección del tema de la guía se basó en criterios de la herramienta Baremo, con el objetivo de priorizar a la patología seleccionada en cuanto a morbilidad, como causante de discapacidad, impacto en la atención de salud, prevalencia, equidad social, costos y asignación de recursos por parte del Estado. (3)

Dentro de la herramienta Baremo, se priorizan las 50 primeras causas de morbilidad en Ecuador, así como las enfermedades catastróficas y raras (baja prevalencia) establecidas por el mandato legal.

La calificación se establece como: prioridad ALTA, si suma de 21 a 24 puntos (88% a 100%); prioridad MEDIA, de 16 a 20 puntos (67% a 87%) y prioridad BAJA, menos de 16 puntos (< 67%).

De acuerdo con esta herramienta y sus criterios, contar con una GPC de lesiones precursoras del cáncer de cuello uterino es de prioridad ALTA.

**NOTA:** para acceder a la herramienta Baremo, ver anexo 1.

## Herramientas metodológicas

La elaboración de la presente GPC se basó en un proceso de adaptación, el cual tiene como objetivo utilizar una GPC que ha sido elaborada en un contexto cultural y organizacional determinado, y modificarla para ajustarla y aproximarla a otro contexto diferente, creando una nueva GPC.

La presente guía empleó herramientas metodológicas como el Adapte 2.0 y Agree II, para la adaptación de la misma. (4) (5)

Como referencia para el desarrollo de la presente GPC, se utilizó el Manual Metodológico de Elaboración de Guías de Práctica Clínica del Sistema de Salud de España y el Manual para el desarrollo de directrices de la OMS. (1) (6)

## Formulación de las preguntas clínicas

Una vez que se ha delimitado el alcance y objetivo de la GPC, el siguiente paso será concretar su contenido en un listado de preguntas clínicas que van a ser respondidas con evidencia científica y con base en la cual se formularán las recomendaciones.

Determinados los cuatro componentes de la pregunta clínica (PICO), hay que clasificar las preguntas según su contenido para determinar los criterios de inclusión y exclusión de los estudios objetos de la búsqueda y el tipo de estudio más apropiado que puede ser considerado en la misma.(1) (6)

El listado de preguntas clínicas genéricas y estructuradas resultante de esta fase supone un estándar mínimo de calidad que deben cumplir las GPC del Programa de Guías de Práctica Clínica en el Sistema Nacional de Salud, mismo que ha sido debidamente socializado entre los integrantes del Grupo Elaborador de la Guía (GEG) a fin de obtener resultados homogéneos en cuanto a su contenido.

En este contexto, para la formulación de las recomendaciones basadas en evidencia científica, se identificaron las preguntas clínicas que se van a responder en cada una de las intervenciones que abarca la GPC, estructuradas en el formato PICO, para facilitar respuestas sistemáticas en la búsqueda de la evidencia.

- P: pacientes
- I: intervención
- C: comparación
- O: resultados

Las preguntas PICO que se van a responder en la presente Guía de Práctica Clínica son:

1. ¿Cuáles son los factores de riesgo o condiciones con mayor asociación para el desarrollo de lesiones precursoras y cáncer de cuello uterino?
2. ¿Cuáles son las estrategias más eficaces para la prevención de las lesiones precursoras del cáncer de cuello uterino?
3. ¿Cuáles son las estrategias de tamizaje con mayor utilidad para el diagnóstico oportuno de las lesiones precursoras del cáncer de cuello uterino?

4. ¿Cuáles son las herramientas diagnósticas con mayor utilidad para la identificación de las lesiones cervicales precursoras del cáncer de cuello uterino?
5. ¿Cuáles son las indicaciones para el manejo integral de las lesiones cervicales precursoras del cáncer de cuello uterino?
  - a. ¿Cuál es el tratamiento con mayor efectividad clínica para la lesión intraepitelial escamosa de bajo, alto grado?
  - b. ¿Cuál es el tratamiento con mayor efectividad clínica para el manejo de la atipia glandular y del adenocarcinoma *in situ*?
6. ¿Cuáles son las estrategias de seguimiento más efectivas para disminuir el índice de recidiva, recurrencia o persistencia?
7. ¿Cuáles son las indicaciones para el tamizaje y manejo integral de las lesiones cervicales precursoras del cáncer de cuello uterino en poblaciones especiales?

## Búsqueda y selección de la evidencia científica

El proceso de búsqueda se basó en el diseño y la ejecución de una estrategia de búsqueda sistemática y explícita de la literatura.



## Criterios de inclusión y exclusión

Los criterios de inclusión para la búsqueda sistemática fueron:

- GPC sobre prevención, detección, diagnóstico y tratamiento de lesiones precursoras de cáncer de cuello uterino escritas en idiomas español, inglés y portugués.
- Compiladores, bases de datos y elaboradores.
- Texto completo.
- Publicaciones entre 2014 y 2020.
- Bibliografía completa.

Los criterios de exclusión fueron:

- GPC con metodología deficiente o no respaldada por la evidencia.
- GPC que no contasen con citología dentro de sus métodos de tamizaje.
- GPC referentes al manejo del cáncer cervical exclusivamente.
- GPC que, sometidas a la valoración Agree, obtengan calificación inferior al 60%.

Los recursos y/o repositorios empleados para identificar guías de práctica clínica fueron: National Guidelines Clearinghouse (NGC), G-I-N Internacional Guideline Library, Guía Salud (España), guías clínicas NICE (National Institute for Health and Care Excellence), Scottish Intercollegiate Guidelines Network (SIGN), CMA Infobase (Clinical Practice Guidelines Database), Australia's Clinical Practice Guidelines Portal, Institute for Clinical

System Improvement (ICS), CENETEC, Tripdatabase, Medline/PubMed.

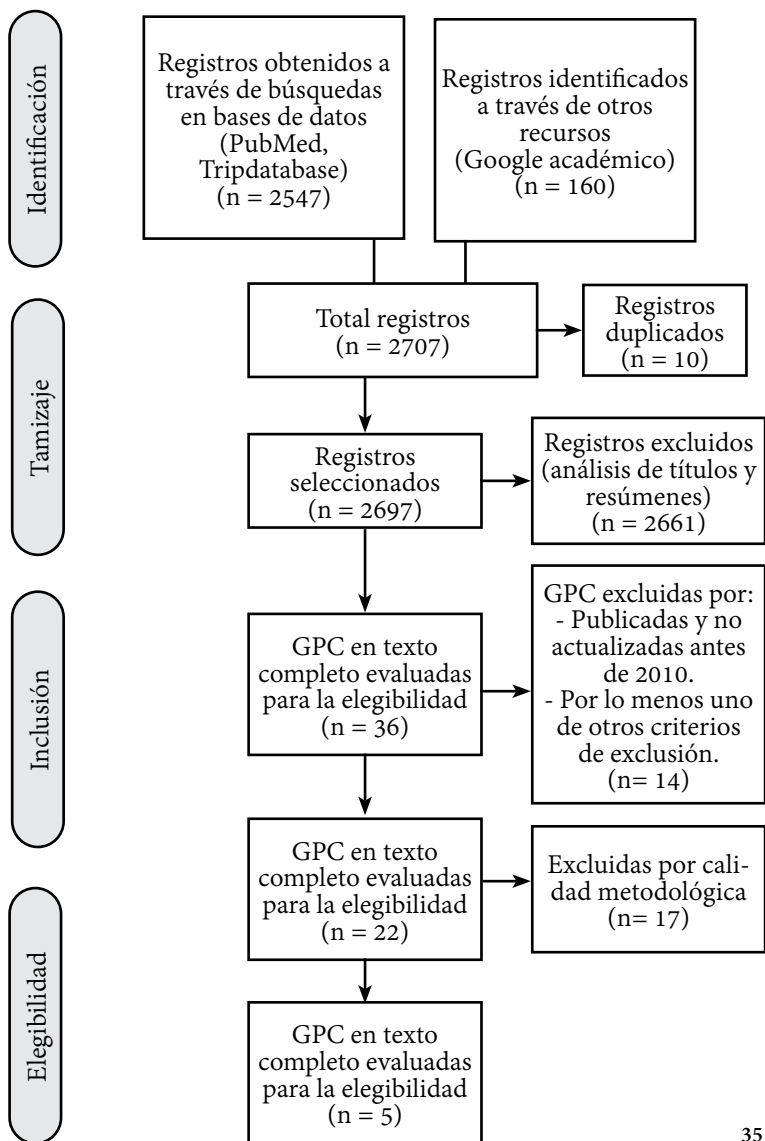
Los resultados de las búsquedas obtenidas de las fuentes de información y bases de datos se documentaron en bitácoras de búsqueda para su reproducibilidad.

Los resultados encontrados se describen en la herramienta Prisma, que fue adaptada para el reporte de las guías de práctica clínica obtenidas de la búsqueda sistemática (esquema 1).

**Prisma:** Directrices para la publicación de revisiones sistemáticas y metaanálisis de estudios que evalúan intervenciones sanitarias. Incorpora varios aspectos conceptuales y metodológicos novedosos relacionados con la metodología de las revisiones sistemáticas que han emergido en los últimos años [7].

## Palabras clave para la búsqueda de la GPC

Esquema 1. Declaración Prisma que evidencia la búsqueda electrónica de documentos científicos



Para la búsqueda se utilizaron las siguientes palabras clave:

Lesiones precursoras de cáncer de cuello uterino  
Lesiones cervicales precursoras de cáncer de cuello uterino  
Lesiones premalignas de cáncer de cuello uterino  
Neoplasias intraepiteliales cervicales  
Displasias cervicales  
Cáncer cervical  
Atipia glandular del cuello uterino  
Cáncer de cuello uterino

Precursor lesions of cervical cancer  
Precursor cervical lesions  
Cervical cancer  
Cervical intraepithelial neoplasms  
Cervical dysplasias

Lesões precursoras do câncer do colo do útero  
Lesões cervicais precursoras do câncer cervical  
Lesões pré-malignas do câncer do colo do útero  
Neoplasias intra-epiteliais cervicais  
Displasias cervicais  
Câncer cervical  
Atipia glandular do colo do útero

## Calificación de las GPC seleccionadas de la búsqueda sistemática

Se empleó la herramienta Agree II para la evaluación metodológica de las GPC seleccionadas de la búsqueda sistemática. (5)

1. Prevención, detección, diagnóstico y tratamiento de lesiones precursoras del cáncer de cuello uterino en primer y segundo nivel de atención. CENETEC, México, 2018.
2. Guía de Práctica Clínica para el manejo de lesiones premalignas del cuello uterino. FECASOG, Centroamérica. 2016.
3. Guía Clínica Cáncer Cervicouterino. Ministerio de Salud de Chile. 2015.
4. Guía de Práctica Clínica para la detección y manejo de lesiones precursoras de cuello uterino. Ministerio de Salud de Colombia. 2014.
5. Directrices de la OPS/OMS sobre tamizaje y tratamiento de las lesiones precancerosas para la prevención del cáncer cervicouterino. OPS/OMS. 2014.

**NOTA:** para acceder a las calificaciones de las GPC con el instrumento Agree II, ir a anexo 2.

## Calificación de las evidencias y recomendaciones

Para la calificación de las evidencias y recomendaciones de la presente GPC, se empleó el sistema GRADE, para la evaluación de la calidad de la evidencia y la formulación de recomendaciones. (8)

El sistema GRADE proporciona un marco para estructurar el proceso de formulación de recomendaciones de manera explícita, evaluando la calidad de la evidencia por desenlaces de interés e incorporando otros factores relevantes en la elaboración de recomendaciones, como los valores y preferencias de los pacientes y el uso de recursos y costes.

NOTA: para acceder al sistema GRADE, ver tabla 1 y 2.

**Tabla 1. Niveles de calidad de evidencia según el sistema GRADE**

Nivel de evidencia GRADE	Significado
Alto	Estamos relativamente seguros de que el efecto real de la intervención se encuentra cerca de nuestra estimación.
Moderado	El efecto real de la intervención probablemente se encuentra cerca de nuestra estimación, pero existe la posibilidad de que sea sustancialmente diferente.
Bajo	El efecto real de la intervención puede ser sustancialmente diferente de nuestra estimación.
Muy bajo	Es probable que el efecto real de la intervención sea sustancialmente diferente de nuestra estimación.

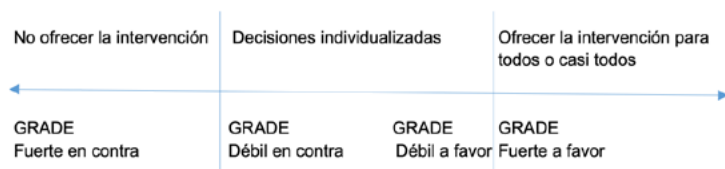
**Fuente:** El sistema GRADE: un cambio en la forma de evaluar la calidad de la evidencia y la fuerza de recomendaciones [8]

**Tabla 2. Recomendaciones fuertes y débiles en el sistema GRADE**

	Recomendaciones fuertes	Recomendaciones débiles
<b>Significado</b>	La alternativa recomendada puede ser seguida con todos o casi todos los pacientes. Una conversación detallada con el paciente o una revisión cuidadosa de la evidencia que fundamenta la recomendación pudiera no ser necesaria.	Si bien la alternativa recomendada es apropiada para la mayoría de los pacientes, la decisión debería ser individualizada, idealmente mediante un enfoque de decisiones compartidas.
<b>Probablemente apropiadas cuando:</b>		
	Se cumplen TODAS estas condiciones:	Se cumple ALGUNA de estas condiciones:
<b>Calidad de la evidencia</b>	Alta o moderada (o baja o muy baja en circunstancias excepcionales)	Baja o muy baja
<b>Balance de beneficios y riesgos</b>	Una alternativa es claramente superior	El balance de beneficios y riesgos es cercano
<b>Valores y referencias de los pacientes</b>	Todos o casi todos los pacientes informados toman la misma decisión	Existe variabilidad o incertidumbre respecto de lo que decidirán pacientes informados
<b>Consideraciones de recursos</b>	El costo de la intervención está plenamente justificado	El costo de la intervención pudiera no estar justificado en algunas circunstancias

**Fuente:** El sistema GRADE: un cambio en la forma de evaluar la calidad de la evidencia y la fuerza de recomendaciones [8]

**Esquema 2: Recomendaciones fuertes y débiles en el sistema GRADE**



**Fuente:** El sistema GRADE: un cambio en la forma de evaluar la calidad de la evidencia y la fuerza de recomendaciones [8]

## Formulación y validación de las recomendaciones

Se empleó el método Delphi, en tiempo real, para la formulación y validación de las recomendaciones de la presente guía. El proceso se llevó a cabo durante el curso de varias reuniones, en donde se revisó y discutió cada una de las recomendaciones, llegando al consenso del grupo de expertos y/o validadores. (9)

### Revisión por pares

El propósito de la revisión externa o por pares es enriquecer la guía y asegurar la exactitud de las recomendaciones, aumentando así la validez externa de la misma y sus recomendaciones, aplicadas a la realidad del entorno al que va dirigido. (1)(6)

En la validación por pares, participaron dos validadores internos por parte de la Pontificia Universidad Católica del Ecuador: el doctor Guillermo Páez y el doctor Felipe Moreno. Además contamos con tres validadores externos: el doctor Carlos Pérez, presidente de la Federación Internacional de Patología Cervical y Colposcopia (IFCPC); el doctor Carlos Yerovi, presidente de la Federación Latinoamericana de Patología del Tracto Genital Inferior y Colposcopia (FLAPTIC); y el doctor José Cárdenas, presidente de la Sociedad Ecuatoriana de Patología del Tracto Genital Inferior y Colposcopia (SEPTGIC) .

El documento borrador fue enviado con antelación a los revisores externos por correo electrónico, quienes, dependiendo de sus conocimientos o de su ámbito de interés, se centraron en algunos de los distintos apartados o secciones para la revisión. El



grupo de autores tomó en cuenta los comentarios de esta primera revisión en la guía y la envió nuevamente a cada uno para una segunda revisión y aprobación final de la misma, para proceder a la edición final.

## Implementación de la guía

Se realizará el lanzamiento oficial de la guía en formato híbrido, con invitación presencial a las principales autoridades de los hospitales de la ciudad de Quito y autoridades de salud, y de forma virtual a grupos de médicos del país. El grupo adaptador, en conjunto con la SEPTGIC-NP, apoyarán en actividades de implementación mediante la promoción de la presente GPC en conferencias nacionales e internacionales y el ofrecimiento de talleres de difusión de la guía, herramientas virtuales, recursos y la coordinación general a los grupos multidisciplinarios, miembros de la SEPTGIC y/o externos interesados, con el objetivo de identificar barreras potenciales, factores que favorecen, recursos disponibles, apoyo político que se requiere para implementar las recomendaciones.

Se contará con varios ejemplares físicos de la GPC y se difundirá a través de las redes sociales de la SEPTGIC NP, SEPTGIC nacional, FLAPTGIC, de manera que pueda ser localizada y descargada desde varias aplicaciones y en las páginas web de las entidades descritas.

A través de los autores, presentaremos la guía en las diferentes instituciones de salud públicas o privadas para tratar de implementarla en cada una de ellas, y presentaremos también al Ministerio de Salud Pública, ente rector de la salud en nuestro país, siguiendo el trámite correspondiente.

## Actualización de la guía

El contenido de la presente guía será actualizado cuando se hayan identificado diferencias significativas en la nueva evidencia, como resultado de la monitorización, si la gradación y la fuerza de las recomendaciones cambian, o cuando haya transcurrido el tiempo máximo determinado como necesario para actualizar la GPC, el cual es cada tres años. De esta forma, se iniciarán las etapas y se identificará el tipo de actualización, que estará basado en manuales de actualización internacionales, tanto las evidencias como las nuevas recomendaciones serán evaluadas con el sistema GRADE. También se incluirá en la actualización a representantes de grupos de pacientes a fin de que conozcan la guía y nos brinden su criterio.

## REFERENCIAS

- Coello P.A, Molina S.A, Merino G.A, et al. Elaboración de Guías de Práctica Clínica en el Sistema Nacional de Salud. Actualización del Manual Metodológico. Ministerio de Sanidad, Servicios Sociales e Igualdad. España, 2016:244 71.
- Haynes RB. Of studies, syntheses, synopses, summaries, and systems: the “5S” evolution of information services for evidence-based health care decisions. *ACP J Club*. (2006); 145(3):A8. Disponible en: <http://www.acpjc.org/Content/145/3/issue/ACPJC-2006-145-3-A08.htm> 72.
- González F, Aguinaga G, Vallejo F. Incorporación de Guías de Práctica Clínica en el Sistema Nacional de Salud ecuatoriano como una estrategia para mejorar la salud y la educación médica. 2013; *Rev. UCE*. 1(1). 73.
- Fervers B, Burgers JS, Haugh MC, Latreille J, Mlika-Cabanne N, Paquet L, et al. Adaptation of clinical guidelines: literature review and proposition for a framework and procedure. *Int J Qual Health Care*. 2006;18(3):167-76.
- Brouwers M, Kho ME, Browman GP, et al. for the AGREE Next Steps Consortium. AGREE II: Advancing guideline development, reporting and evaluation in healthcare. *Can Med Assoc J*. 2010. Available online July 5, 2010. doi:10.1503/cmaj.090449
- Norris S.L, Gollogly L, Penn CH. Manual para la elaboración de directrices. OMS. 2da Edición. Ginebra, Suiza. 2015:180 76.

Urrutia G BX. PRISMA declaration: Aproposol to improve the publication of systematic reviews and. Elsevier. 2010 Enero; 135(11). 77.

Neumann I, Pantoja T, Peñaloza B, Cifuentes L, Rada G. El sistema Grade: un cambio en la forma de evaluar la calidad de la evidencia y la fuerza de recomendaciones. Rev med Chike. 2014; 142:630-5.

Varela-Ruiz M, Díaz-Bravo L, García-Durán R. Descripción y usos del método Delphi en investigaciones del área de la salud. Inv Ed Med 2012;1(2):90-95

## INTRODUCCIÓN

La Agencia Internacional para la Investigación sobre el Cáncer (IARC, por sus siglas en inglés) señala que el cáncer es la primera o segunda causa de muerte antes de los 70 años en 112 de 183 países, y ocupa el tercer o cuarto lugar en otros 23 países. El cáncer de cuello uterino ocupa el cuarto lugar en frecuencia y constituye la cuarta causa de muerte por cáncer en mujeres, con un estimado de 604 000 nuevos casos y 342 000 muertes en todo el mundo en 2020 [1]. La tasa de incidencia de este cáncer es de 15,6 y la de mortalidad de 8,8 por cada 100 000 mujeres [2].

La tasa de incidencia y mortalidad del cáncer de cuello uterino ofrece una gran disparidad alrededor del mundo. En 2020, la región oriental de África presentó la mayor incidencia (39 por cada 100 000 mujeres) y mortalidad (27,3 por cada 100 000 mujeres), mientras que el sur y este de Asia, para ese mismo año, presentaron la menor incidencia (14,3 por cada 100 000 mujeres) y mortalidad (8,7 por cada 100 000 mujeres). América del Sur se posicionó en el noveno lugar en incidencia (14,7 por cada 100 000 mujeres) y mortalidad (7,1 por cada 100 000 mujeres) [3]. En las mujeres de Ecuador, para el año 2020, el cáncer de cuello uterino ocupó el segundo lugar en incidencia (16 por cada 100 000 mujeres) y el tercer lugar en mortalidad (8,2 por cada 100 000 mujeres) [2].

La historia del inicio de la recolección de los datos sobre cáncer cervical se remonta al año 1920, con el doctor George Nicholas Papanicolaou, quien propone el estudio de la citología cervical; sin embargo, el tamizaje poblacional a escala global empieza 40 a 60 años después [4], por el poco interés que tuvo el mundo en

las observaciones de Papanicolaou. Para esa época, la estadística del cáncer dependía de las posibilidades económicas de cada país y no existía un organismo observador internacional; hasta que, en 1946, con la Conferencia de Copenhague, Dinamarca, se recomienda la creación de registros estadísticos para el cáncer en el mundo. La entidad que establece las pautas para el desarrollo e implementación de estos registros se creó en 1966, con el nombre de Asociación Internacional de Registros de Cáncer, como parte de la Agencia Internacional para la Investigación del Cáncer [5].

El primer país de América Latina en establecer un registro para el cáncer fue Puerto Rico en 1950, seguido por Colombia, que lo implementó en 1962. La República del Ecuador contaba con varios organismos encargados de generar estadística y censos hasta el 7 de mayo de 1976, año en el cual, mediante decreto 323, se crea el Instituto Nacional de Estadística y Censos, por la fusión del Instituto Nacional de Estadística y la Oficina de los Censos [6]. Hasta 1980, el perfil epidemiológico de la población ecuatoriana estaba predominantemente conformado por enfermedades infecciosas que afectaban en mayor cuantía a la población infantil. Para el año 1980, el cáncer representaba el 6% de las defunciones en el país [7]. En 1984, se creó el Registro Nacional de Tumores, mediante un acuerdo ministerial, y se delegó a la Sociedad de Lucha contra el Cáncer (SOLCA) la tarea de crear un sistema de información encargado de recoger, almacenar e interpretar los datos de los pacientes con cáncer, bajo la rectoría de la Agencia Internacional de Registros de Cáncer (IARC). En años posteriores, se crean registros poblacionales en Manabí, Loja, El Oro, y en las ciudades de Cuenca y Guayaquil. La cobertura de los registros alcanza al 45% de la población nacional, con estimaciones de calidad [8]. Realizando un análisis de la curva de incidencia y mortalidad del cáncer de cérvix en Ecuador, se observa que, durante el

período comprendido entre 1985 y 1988, la incidencia era de 31,0 por cada 100 000 mujeres, con una mortalidad de 8,6 por cada 100 000 mujeres. El período de menor incidencia se encuentra entre 1999 y 2003, con una cifra de 9,5 por cada 100 000 mujeres, mientras que la menor mortalidad, con una cifra de 8,2 por cada 100 000 mujeres, se registra durante el período 2009-2013, lo que pone en evidencia que los programas de detección oportuna han logrado disminuir tanto la incidencia como la mortalidad. El último reporte, realizado en el año 2018, señaló una incidencia de 17,8 por cada 100 000 mujeres y una mortalidad de 9,0 por cada 100 000 mujeres [5], lo que implica que nuevamente se presenta una elevación con respecto al período de menor incidencia y mortalidad.

Actualmente, en Ecuador, la atención en salud se encuentra dividida en tres niveles. Los establecimientos públicos de primer nivel de atención tienen que cumplir con las actividades de promoción y consulta preventiva, dentro de la cual se contempla la detección oportuna del cáncer de cuello uterino, que se realiza a través de la citología cervicovaginal. El segundo nivel de atención también contempla la realización del tamizaje cervicouterino y el tercer nivel se reserva para la resolución y seguimiento de la patología cervical propiamente dicha. En el ámbito privado, los establecimientos de salud no ofrecen información estadística en cuanto a las actividades preventivas relacionadas con el cáncer de cuello uterino y realizan distintas formas de tamizaje, de acuerdo con la escuela en donde se hayan formado los galenos.

La supervivencia después del diagnóstico de cáncer de cuello uterino responde al grupo socioeconómico al que pertenezca la persona diagnosticada. En los países de bajos recursos, una posición socioeconómica baja se relaciona con una vivienda en áreas

desfavorecidas, dificultad de acceso y cumplimiento del cribado, así como con comorbilidades y un mayor estadio al momento del diagnóstico [9]. Esta disparidad, sumada a la falta de datos fiables provenientes de los registros de muerte por cáncer en los países con un bajo o medio índice de desarrollo, que refleja la falta de reconocimiento a la importancia que tienen los registros, la falta de recursos y de personal calificado, y la ausencia de priorización de la “inclusión del cáncer” entre una de las muchas necesidades de los ya limitados servicios de atención médica, nos permite conocer una carga de mortalidad por cáncer probablemente subreal [10].

La necesidad de la unificación de criterios en cuanto a tamizaje, diagnóstico, tratamiento y seguimiento de las lesiones premalignas y del cáncer de cuello de útero *in situ* en el país es el propósito fundamental para la implementación de esta guía, que pretende ofrecer recomendaciones basadas en la mejor evidencia disponible, con el fin de estandarizar las acciones en Ecuador.



## REFERENCIAS BIBLIOGRÁFICAS

- [1] Sung H, Ferlay J, Siegel RL, Laversanne M, Soerjomataram I, Jemal A, Bray F. Global Cancer Statistics 2020: Globocan estimates of incidence and mortality worldwide for 36 cancers in 185 countries. *CA Cancer J Clin.* 2021 May;71(3):209-49. doi: 10.3322/caac.21660. Epub 2021 Feb 4. PMID: 33538338.
- [2] International Agency for Research on Cancer. Cancer Today [Internet]. Data Visualization Tools for Exploring The Global Cancer Burden in 2020 [Internet]. France. [Consultado el 28 de noviembre de 2021]. Recuperado de: <https://gco.iarc.fr/today/home>
- [3] Bray F, Ferlay J, Soerjomataram I, Siegel RL, Torre LA, Jemal A. Global cancer statistics 2018: GLOBOCAN estimates of incidence and mortality worldwide for 36 cancers in 185 countries. *CA Cancer J Clin.* 2018;68(6):394–424.
- [4] Herrera Y, Piña P. Historia de la evolución de las pruebas de tamizaje en el cáncer cervicouterino. *Rev Med Inst Mex Seguro Soc.* 2015;53(6):670-7.
- [5] Corral Cordero F, Cueva Ayala P, Yépez Maldonado J, Tarupi Montenegro W. Tendencias en incidencia y mortalidad por cáncer durante tres décadas en Quito, Ecuador. *Colomb. Med.* [Internet]. 2018 Mar [consultado 2021 May 16]; 49(1): 35-41. [http://www.scielo.org.co/scielo.php?script=sci\\_arttext&pid=S1657-95342018000100035&lng=en](http://www.scielo.org.co/scielo.php?script=sci_arttext&pid=S1657-95342018000100035&lng=en). <https://doi.org/10.25100/cm.v49i1.3785>.

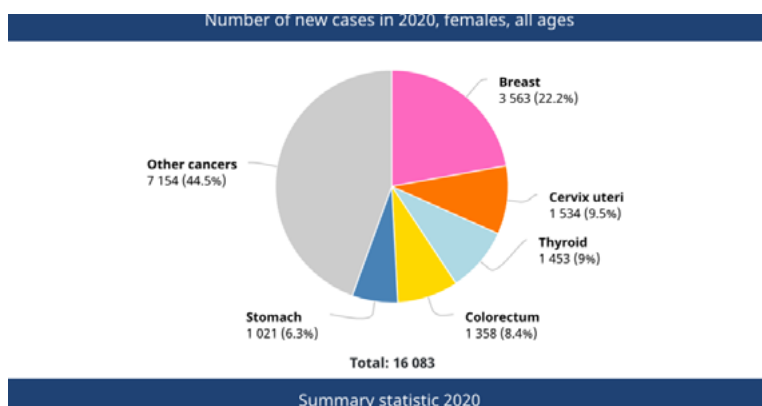
- [6]. Instituto Nacional de Estadística y Censos. 2020 [consultado 2020 May 13]. <https://www.ecuadorencifras.gob.ec/historia/>
- [7] Organización Panamericana de la Salud (OPS/OMS). La equidad en la mira: la salud pública en Ecuador durante las últimas décadas. Quito: OPS/MSP/CONASA; 2007.
- [8] Bray F, Znaor A, Cueva P, Korir A, Swaminathan R, Ullrich A, Wang S, Maxwell P. Planificación y Desarrollo de registros de cáncer de base poblacional en los países de ingresos bajos y medios. Vol. 43, IARC Publications. 2015. 1–59 p.
- [9] Fantin R, Santamaría-Ulloa C, Barboza-Solís C. Social inequalities in cancer survival: A population-based study using the Costa Rican Cancer Registry. *Cancer Epidemiol* [Internet]. 2020;65(February):101695. Available from: <https://doi.org/10.1016/j.canep.2020.101695>
- [10] Bray F. The evolving scale and profile of cancer worldwide: much ado about everything. *Cancer Epidemiol Biomarkers Prev*. 2016 Jan;25(1):3-5. doi: 10.1158/1055-9965.EPI-15-1109. Epub 2015 Dec 14. PMID: 26667885.

## JUSTIFICACIÓN

Está por demás comprobado que los países en vías de desarrollo tienen problemas para establecer programas y normas efectivas de control de enfermedades prevenibles. La patología y el cáncer de cuello uterino son una de las tareas sobre las que no se ha podido tener resultados efectivos. Alrededor del 85% de la carga mundial que genera la enfermedad se produce en las regiones de bajos y medianos ingresos, donde representa el 12% de todos los cánceres femeninos [1].

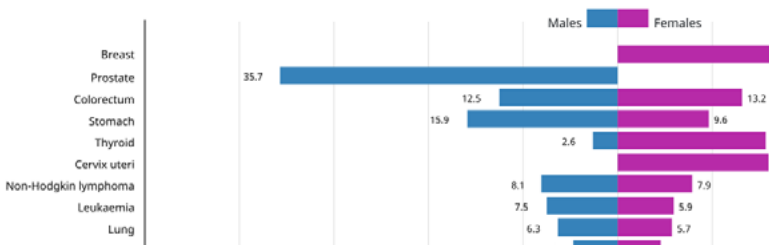
En Ecuador, el cáncer de cuello uterino representó el 9,5% de todos los casos de cáncer presentes en las mujeres durante 2020 (1534 casos). En relación con la mortalidad, esta neoplasia ocupa el segundo lugar, con una tasa superada únicamente por el cáncer de mama [2].

Imagen 1. Número de nuevos casos de cáncer en 2020, mujeres, todas las edades.



Modificada de *Cancer Today*. Ecuador [2].

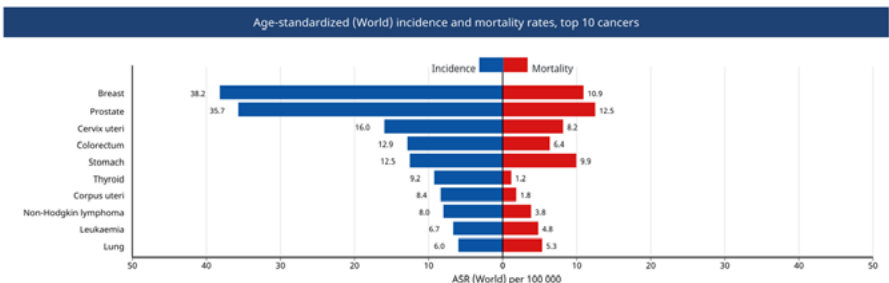
Imagen 2. Tasas de incidencia estandarizada por edad y sexo. Los 10 principales cánceres.



Modificada de *Cancer Today*. Ecuador [2].

Si bien el diagnóstico temprano ha logrado disminuir el número de cánceres de cuello uterino por año, la aún alta mortalidad no se ha modificado, lo que justifica la realización de guías para el manejo de la patología precancerosa del cérvix. A continuación, se puede observar una imagen con las tasas de incidencia y mortalidad [2].

Imagen 3. Tasas de incidencia y mortalidad estandarizada por edad. Los diez principales cánceres.



Modificada de *Cancer Today*. Ecuador [2].

El estudio publicado en la revista científica INSPILIP reporta que “esta patología posee una carga económica considerable sobre los recursos del Estado y la población afectada”. Como lo establece la conferencia del Dr. Carlos Arreaga, de SOLCA, Machala, el costo aproximado de tratar una paciente que evoluciona de una lesión de alto grado hacia una lesión cancerosa, puede alcanzar los USD 50 000 [3]. Además, si calculamos los años de vida útil perdidos (AVAD) por la morbilidad, esta cifra aumenta drásticamente. Henríquez-Trujillo [4], en un trabajo de 2016, reporta que el costo por paciente por año de vida útil perdido es de USD 597,00. El mismo autor menciona que, en Ecuador, se pierden anualmente 11 433 años de vida útil debido a la mortalidad producida por el cáncer cervical. Estos AVAD representan una pérdida económica al país de cerca de USD 6 825 501. Esto significa que, además de la pérdida de vidas humanas, el cáncer cervical representa una pérdida continua de recursos económicos al país, justificando el tener una guía que racionalice las inversiones y las haga efectivas, y racionalice los costos para hacer del manejo de la patología cervical costo-efectiva.

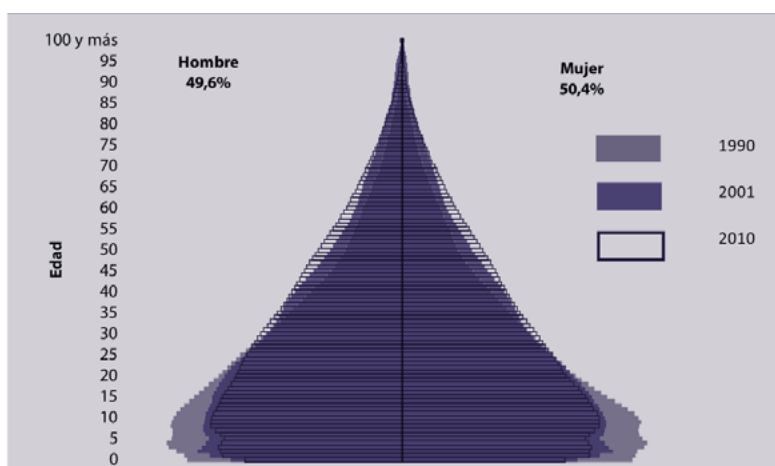
Bajo el lema “Yo soy y voy a”, la comunidad global conmemora el 4 de febrero de 2020 el Día Mundial contra el Cáncer. La Organización Panamericana de la Salud (OPS) insta a fortalecer las acciones dirigidas a reducir el impacto del cáncer [5]. En agosto de 2020, la Asamblea Mundial de la Salud adoptó la estrategia mundial para acelerar la eliminación del cáncer cervicouterino como un problema de salud pública, un cáncer 100% prevenible [6].

Es importante trabajar no solamente por la salud de Ecuador, sino de América Latina. Cada año, más de 56 000 mujeres son diagnosticadas con cáncer cervicouterino en América Latina y el Caribe

y más de 28 000 pierden la vida, número que asciende a 72 000 y 34 000, respectivamente, si se incluye a Estados Unidos y Canadá. Sin embargo, existen actualmente herramientas de prevención y tratamiento que salvan vidas. Se prevé que para 2030, la carga de cáncer aumentará en un 32% hasta más de 5 000 000 personas diagnosticadas cada año en la región dado el envejecimiento de la población, la exposición a factores de riesgo y la transición epidemiológica. Las tasas de incidencia de cáncer más elevadas se observan en Estados Unidos, Canadá, Uruguay, Puerto Rico, Barbados, Argentina, Brasil, Cuba, Jamaica y Costa Rica. Las tasas de mortalidad por cáncer más elevadas se observan en Uruguay, Barbados, Jamaica, Cuba, Argentina, Haití, Trinidad y Tobago, Surinam, Chile y la República Dominicana [7].

Otro de los aspectos importantes que se tomó en cuenta para realizar estas guías es que la estructura poblacional tiene una pirámide que no ha variado en los grupos etarios a donde queremos llegar [8].

Imagen 4. Pirámide poblacional nacional 1990-2010.



**Fuente:** País atrevido: La nueva cara sociodemográfica del Ecuador [9].

La situación del volumen diagnóstico de las lesiones premalignas del cuello uterino guarda una relación muy parecida en áreas urbanas, por la gran miseria periférica de las ciudades grandes, con la zona rural, que no permite acudir a los controles y la etnia indígena se encuentra presente. Hemos encontrado un trabajo en Quito, Guayaquil, Cuenca y un estudio en población indígena que lo analizaremos a continuación, lo que justifica plenamente el poner atención en la cobertura que debe tener esta guía [10].

La edad de mayor riesgo de cáncer de cérvix está entre los 45 a 59 años [11], lo que coincide con los estudios en indígenas, en donde, además, las lesiones de alto grado del cuello uterino se presentan con mayor porcentaje en la edad de 30 a 39 años, al igual que las lesiones glandulares y diagnósticos menores, como las lesiones de bajo grado, se presentan en edades entre 20 y 29 años [12]. De

ahí la importancia de conocer hacia dónde orientar nuestro esfuerzo y manejo adecuado para impedir la progresión al cáncer.

En Ecuador existe una Estrategia Nacional para Atención Integral del Cáncer, creada por el Ministerio de Salud Pública en el año 2017 [13], en la que consta el manejo del cáncer de cérvix, pero este no se encuentra individualizado. En esta estrategia se recomienda que, para la prevención de cáncer de cuello uterino, se realizará cribado en las mujeres de 21 a 65 años, con Papanicolaou cada tres años; y en las mujeres de 30 a 65 años, de ser posible, realizar el tamizaje con citología y pruebas moleculares para ADN de VPH cada cinco años. Otros aspectos que menciona la Estrategia son: “Garantizar el acceso al diagnóstico histopatológico y estadaje con una espera no mayor de 45 días. Referir a los pacientes con tamizaje positivo al nivel de salud y complejidad establecido en la normativa nacional, para realizar el diagnóstico y plan de tratamiento definido en las guías de práctica clínica y protocolos del MSP. Promover la identificación de lesiones cancerosas en estadios clínicos tempranos, con la mejor tecnología sanitaria disponible, con el fin de aumentar la curación y sobrevida. Fortalecer al segundo y tercer nivel de salud para garantizar el diagnóstico y tratamiento de los pacientes identificados por el tamizaje”.

Es conveniente profundizar en el tema y además difundirlo, para que en todo el país se establezca como norma el tamizaje cervical, se implementen protocolos de acuerdo con recomendaciones debidamente fundamentadas y con ello mejoren las estadísticas de la patología maligna del cáncer de cuello uterino.



## REFERENCIAS BIBLIOGRÁFICAS

- [1] Sung H, Ferlay J, Siegel RL, Laversanne M, Soerjomataram I, Jemal A, Bray F. Global Cancer Statistics 2020: Globocan estimates of incidence and mortality worldwide for 36 cancers in 185 countries. *CA Cancer J Clin.* 2021 May;71(3):209-249. doi: 10.3322/caac.21660. Epub 2021 Feb 4. PMID: 33538338.
- [2] International Agency for Research on Cancer. Cancer Today. Ecuador. Globocan 2020. [Internet]. [Citado 28 de noviembre de 2021]. Recuperado de: <https://gco.iarc.fr/today/data/factsheets/populations/218-ecuador-fact-sheets.pdf>
- [3] Marynes M, Christian R, Arturo M, Maylen E, Carlos A, Eduardo P, et al. Estudios sobre el virus del papiloma humano (VPH) en el Ecuador, parte I Studies on human papillomavirus (HPV) in Ecuador, part I. *Inspilip.* 2018;1–22.
- [4] Henríquez-Trujillo R, Narváez-Moscoso F. Estimación de la carga de enfermedad por cáncer de cuello uterino en Ecuador. *Rev Med Vozandes* 2016; 27:53-5.
- [5] Organización Mundial de la Salud (OMS). Día Mundial contra el Cáncer 2021: Yo Soy y voy a. [Internet] [Citado 16 de mayo 2021]. Recuperado de: <https://www.paho.org/es/campanas/dia-mundial-contra-cancer-2021-yo-soy-voy>
- [6] Organización Mundial de la Salud. Proyecto de estrategia mundial para acelerar la eliminación del cáncer del cuello uterino como problema de salud pública. 2020;2(2019):1–39. Available from: <https://www.who>.

int/docs/default-source/cervical-cancer/cervical-cancer-elimination-strategy\_sp53cc141d3daf48f3a20ce8dbca56450a53cc141d3daf48f3a20ce8dbca56450a.pdf?sfvrsn=b8690d1a\_22%0Ahttps://www.who.int/es/publications/m/item/draft-global-strategy-toward

- [7] OPS [Internet]. El cáncer cervicouterino es el tercero más frecuente entre las mujeres de América Latina y el Caribe, pero se puede prevenir. Washington, DC, 1 de febrero de 2019. [Citado el 28 de noviembre 2021]. Recuperado de: [https://www3.paho.org/hq/index.php?option=com\\_content&view=article&id=14947:cervical-cancer-is-the-third-most-common-cancer-among-women-in-latin-america-and-the-caribbean-but-it-can-be-prevented&Itemid=1926&lang=es](https://www3.paho.org/hq/index.php?option=com_content&view=article&id=14947:cervical-cancer-is-the-third-most-common-cancer-among-women-in-latin-america-and-the-caribbean-but-it-can-be-prevented&Itemid=1926&lang=es)
- [8] Cordero FC, Ayala PC, Maldonado JY, Montenegro WT. Trends in cancer incidence and mortality over three decades in Quito-Ecuador. *Colomb Med*. 2018;49(1):35–41.
- [9] Villacís B., Carrillo D. País atrevido: la nueva cara sociodemográfica del Ecuador. Edición especial revista Analitika. Instituto Nacional de Estadística y Censos (INEC). Quito – Ecuador. 2012
- [10] Corella Buenaño, J; Torres Cordero A. Factores de Riesgo y Lesiones Premalignas de cuello uterino en mujeres con citología positiva atendidas en el Instituto del Cáncer - SOLCA (Cuenca). Período enero - diciembre 2014. *J Chem Inf Model*. 2019;53(9):1689–99.
- [11] Tanca Campozano. Mortalidad y años de vida potencialmente perdidos en cáncer de mama y cérvix en Guayaquil.

Revista científica INSPILIP V. (3), Número 1, Guayaquil, Ecuador. 2019

- [12] Salazar Torres Z, Murillo Bacilio M, Castro Reyes B, Cárdenas Heredia F, Sánchez Salazar G. Intraepithelial cervical lesions in indigenous in Ecuador. Kasmera. 2019;47(2):108-14. doi: 10.5281/zenodo.3522193
- [13] Ministerio de Salud Pública del Ecuador. Estrategia nacional para la atención integral del cáncer en el Ecuador [Internet]. 2017. [Citado el 28 de noviembre 2021] Recuperado de: [https://aplicaciones.msp.gob.ec/salud/archivosdigitales/documentosDirecciones/dnn/archivos/ac\\_0059\\_2017.pdf](https://aplicaciones.msp.gob.ec/salud/archivosdigitales/documentosDirecciones/dnn/archivos/ac_0059_2017.pdf)



## ALCANCE

Esta guía abarca a mujeres de la población general, incluyendo mujeres sanas con criterios para ser tamizadas, grupos especiales, como mujeres adolescentes con historia particular de actividad sexual, embarazadas con resultados citológicos o histológicos de lesiones premalignas, mujeres con antecedente de histerectomía por patología benigna o maligna, mujeres con antecedente de tratamiento por lesiones precancerosas o cáncer de cuello uterino y aquellas portadoras de enfermedades inmunosupresoras, como el VIH, y órgano-transplantadas.

La presente guía no incluye recomendaciones para mujeres con diagnóstico establecido de cáncer de cuello uterino.

Las recomendaciones de esta guía clínica están dirigidas a profesionales de la salud, entre los que se cuentan: médicos generales, familiares, especialistas en ginecología y obstetricia, ginecología oncológica, radioterapia, patología clínica, principalmente en el área de bacteriología y pruebas moleculares, salud pública y otros profesionales de la salud como enfermeros generales, enfermeros oncólogos y citotecnólogos. También está dirigida a quienes toman decisiones administrativas o generan políticas de salud tanto estatales como privadas, las empresas de medicina prepagada, aseguradoras, e incluso se dispondrá de un producto adicional, la versión para pacientes, dirigida a la población general.

Esta guía permitirá a sus usuarios tomar decisiones clínicas informadas basadas en la evidencia científica, orientar políticas en salud, identificar necesidades de investigación y construir estándares de manejo institucionales.

## OBJETIVO GENERAL

Generar un documento basado en la mejor evidencia científica y su aplicabilidad en nuestro entorno social y económico, que proporcione las recomendaciones más adecuadas para detección, diagnóstico y tratamiento oportuno de las lesiones precursoras del cáncer de cuello uterino, a fin de disminuir la incidencia y mortalidad que esta patología representa en nuestro país y el mundo.

## OBJETIVOS ESPECÍFICOS

Establecer la o las mejores pruebas diagnósticas para nuestras mujeres según su ubicación geográfica, nivel socioeconómico y accesibilidad al sistema de salud, para la tamización de lesiones precursoras de cáncer de cuello uterino.

Definir la edad de inicio del tamizaje, intervalo de seguimiento y manejo más adecuado según resultados de exámenes y antecedentes de cada paciente, a fin de establecer el riesgo individual de desarrollar cáncer de cuello uterino y proporcionar la mejor estrategia de tratamiento y/o control.

Delimitar criterios de referencia a niveles de mayor complejidad dentro del sistema de salud para aquellas mujeres con riesgo elevado de desarrollar cáncer de cuello uterino según los resultados de las pruebas de tamizaje de lesiones precursoras y su historial clínico.

Concientizar al personal del sistema de atención primaria de salud sobre las ventajas de registrarse por protocolos con la mejor evidencia

para un buen manejo de la patología cervical, y educar a la población femenina acerca de la importancia del cumplimiento de las recomendaciones de control y tamizaje.

## HISTORIA NATURAL DE LA ENFERMEDAD PREMALIGNA A NIVEL DEL CUELLO UTERINO

### ANTECEDENTES

La primera asociación entre cáncer y virus del papiloma humano (VPH) data de 1935, cuando Rous y Barba demostraron que, en la piel del conejo, pueden crecer estos virus y llegar a formar lesiones, con las características tumorales de una neoplasia maligna [1]; y aunque los experimentos que trataron de establecer esta relación con el cáncer de cuello uterino se iniciaron en 1972, basados en observaciones de raras conversiones malignas de verrugas genitales [2], no fue sino hasta el año 2008 cuando Zur Hausen pudo demostrar la causalidad del papilomavirus en el cáncer del cuello uterino [3].

En la década de 1990, los países llevaron a cabo varias investigaciones, a través de las cuales se logró comprender con más claridad las implicaciones clínicas de esta relación [4] y se propuso la historia natural del cáncer de cuello uterino, basada en una serie de cuatro pasos: transmisión del VPH, persistencia viral y la progresión de un clon de células persistentemente infectadas a precáncer e invasión [5]. A través de un modelo matemático, que recopiló datos en las diferentes escalas físicas del proceso de infección por VPH, se estableció la dinámica de la enfermedad y

se propusieron estrategias óptimas para la detección y seguimiento de la patología, basadas en que la mayoría de las personas infectadas por VPH lograron depurar el virus en un lapso de uno a dos años y sólo una pequeña fracción desarrolló infecciones persistentes con riesgo elevado de cáncer [6].

Estudios posteriores, como el de Rositch y colaboradores en 2012, rompieron el paradigma que señalaba que la detección del VPH estaba impulsada por el comportamiento sexual, al concluir que un pequeño porcentaje de las detecciones se atribuían a nuevas parejas sexuales y un gran porcentaje a mujeres con un máximo de cinco parejas sexuales en su vida y estabilidad sexual al momento del diagnóstico; además, estos autores señalaron que la mayoría de las detecciones de papilomavirus ocurrían en períodos de abstinencia sexual o monogamia, asociación que aumentaba con la edad de la mujer [7], enfocando de esta manera la atención en el comportamiento del virus en parejas monogámicas [8], con lo cual Gravitt y Winer [9], en 2017, establecen que la reactivación de la infección previamente adquirida y latente del VPH, en lugar de reinfección, puede explicar la aparente falta de protección en el grupo de edad más antiguo. Por lo tanto, con el esquema de pruebas rutinarias de VPH para la detección del cáncer de cuello uterino, basado en el modelo estudiado durante la década de 1990, no se tiene una estrategia eficaz para prevenir la recurrencia futura, ya que estos ignoran la distinción biológica entre una prueba negativa y la ausencia de infección, o cómo se debería realizar el seguimiento a una mujer que a lo largo de su vida presente resultados no consecutivos positivos. Con estos antecedentes, en 2019, la ASCCP ofreció nuevas directrices basadas en el riesgo individual de cada paciente, gestión que recomiendan incorporar en el diagnóstico y seguimiento a largo plazo [10].



## ETIOLOGÍA

En los párrafos anteriores se señaló que existe una relación causal entre VPH y cáncer de cuello uterino; sin embargo, el VPH es necesario pero no suficiente para la transformación maligna. Uno de los aspectos estudiados en este contexto es la microbiota vaginal, ya que esta debe modificar el microambiente vaginal para que el VPH pueda persistir o regresar [11]. Norenjag y colaboradores [12], en una revisión sistemática y metaanálisis, señalan que la microbiota vaginal dominada por especies que no sean *Lactobacillus* o aquella compuesta por *Lactobacillus iners*, se asocia con una mayor prevalencia de VPH de alto riesgo y cáncer cervical.

También se ha documentado que existe una diferencia entre la microbiota vaginal de las mujeres con VPH de bajo riesgo y aquellas sin VPH [13]; y se conoce que el metabolismo vaginal de las mujeres con VPH, así como las aminos biogénicas, el glutatión y lípidos difieren con respecto a las mujeres que no tienen VPH [14] y en cuanto al microbioma bacteriano, la *Gardnerella* y la progresión a NIC 2+ está documentada por Usik y colaboradores [15]. De todos estos avances se desprende la idea de que el VPH no actúa solo en la etiología de las lesiones premalignas y malignas del cuello uterino y, a futuro, el tratamiento del VPH estará centrado en la manipulación del microbioma vaginal [16].

## DIAGNÓSTICO

Para realizar el diagnóstico de las lesiones premalignas y malignas del cuello uterino se cuenta con distintas herramientas. Cuando se desea detectar cambios tempranos a nivel cervical, se emplea el cribado, que se refiere a la realización de pruebas diagnósticas a personas presumiblemente sanas, para distinguir si se encuentran o no con enfermedad [17]. Desde la década de 1960 hasta el año 2003, la única estrategia de cribado para el cáncer cervical consistía en la realización de la citología cervicovaginal [18], con la cual se redujo significativamente la incidencia y mortalidad de esta patología [19]. A partir de entonces, la mayor sensibilidad de las pruebas de VPH para detectar las lesiones supuso un cambio en la estrategia de cribado [20], ya que ahora incluso se puede realizar una autotoma, para aumentar el acceso a la detección del cáncer de cuello uterino, en las mujeres que no participan del cribado rutinario [21].

Intentando sintetizar de una forma académica las posibilidades diagnósticas que existen en la actualidad, se pueden dividir en dos grupos: a) técnicas para detección del VPH [22] y b) técnicas para la detección de la lesión epitelial. Las técnicas para la detección del VPH incluyen pruebas de ADN y ARN. Las primeras permiten identificar directamente el genoma del virus de alto riesgo, la amplificación de un fragmento de ADN viral, con o sin genotipificación, y las segundas, de ARN, identifican la expresión de los genes de las oncoproteínas E6 y E7 del VPH y anticuerpos monoclonales. En la tabla 3, se presentan los tipos de pruebas de VPH utilizadas para tamizaje [23].

**Tabla 3. Tipos de pruebas de VPH utilizadas para tamizaje**

PRUEBA	TÉCNICA	NOMBRE
ADN	Directas: detección del genoma	Hybrid Capture 2
		Care HPV test
	Amplificación	Gp5 +/GP6+ bio PCR-EIA
		Cervista HPV HR
	Amplificación y genotipificación de VPH 16 y 18	Cervista HPV 16/18
		Cobas HPV test
		Xpert HPV
		Real-Time High-Risk HPV
		PapilloCheck
ARN	Amplificación de proteínas E6/E7	Aptima HPV
		PreTect HPV-Proofer HV
	Anticuerpos monoclonales	AVantage HPV E6 Test

**Fuente:** Resumen de las pruebas de VPH disponibles [23].

El ADN también puede ser medido a nivel sérico. En este sentido, un metaanálisis realizado por Gu y colaboradores [24] propone realizar esta prueba como biomarcador temprano, no invasivo, de cáncer de cuello uterino, con alta especificidad y moderada sensibilidad. Otro nuevo biomarcador para el triaje de mujeres VPH positivas es la hipermetilación del ADN, la cual fue analizada por Bowden [25] en una revisión sistemática y metaanálisis, en la cual esta prueba se asoció con un aumento en la gravedad de la enfermedad. En una revisión sistemática y metaanálisis realizada por Macedo y colaboradores [26], tendiente a especificar la precisión de las pruebas de ARN mensajero, se ha recomendado esta técnica para clasificar mujeres con ASC-US y lesión intraepitelial escamosa de bajo grado, por su mayor especificidad, hallazgo que podría ser prometedor como un medio para reducir las anomalías citológicas menores.

En Ecuador, la prueba más difundida para realizar el tamizaje cervical, después de la citología cervicovaginal, es la detección del VPH a través de ADN, con técnica de amplificación y genotipificación de VPH 16 y 18, la cual cuenta con la aprobación de la FDA desde el año 2014 [27].

En cuanto a las técnicas para la detección de la lesión epitelial, estas contemplan la citología cervicovaginal, la inspección visual con ácido acético y la colposcopia. La citología cervicovaginal se basa en el hecho de que las capas superficiales del epitelio cervical se descaman continuamente y el análisis celular en los frotis permite la detección de las lesiones premalignas y malignas del cérvix [28]. La inspección visual con ácido acético (IVAA) consiste en la aplicación de esta solución a nivel cervical, con el objetivo de incrementar la imagen anormal del epitelio cervical a la inspección visual. Esta técnica fue valorada en conjunto con otras pruebas de cribado, en una revisión sistemática y metaanálisis realizada por Mustafa y colaboradores [29] en 2016, en la cual se encontró, como uno de los hallazgos principales, que con utilización de la inspección visual se produjo un sobretratamiento, en comparación con el uso de la citología cervicovaginal.

La colposcopia consiste en el examen visual del cérvix con un equipo de magnificación de imágenes y la aplicación de soluciones para detectar anomalías vasculares y epiteliales relacionadas con lesiones premalignas y malignas del cuello uterino. Por su alta sensibilidad y especificidad en el diagnóstico de estas lesiones, se encuentra incluida en los algoritmos diagnósticos de esta patología en todo el mundo [30].

## EVOLUCIÓN Y PRONÓSTICO

La evaluación del riesgo individual de cada paciente permite conocer las posibilidades de desarrollar NIC 3 o una lesión mayor, dentro de los cinco años siguientes al diagnóstico de la lesión cervical. Esta valoración permite además establecer qué pacientes merecen realizarse una colposcopia, colposcopia más tratamiento, o solo tratamiento, de acuerdo con el resultado de las pruebas de cribado realizadas, y organizar el tiempo en que la paciente debe realizarse el siguiente control. En 2019, la ASCCP presentó la directriz para la estimación del riesgo individual y la gestión que debe realizar el proveedor de salud en torno a ella, basándose en los estudios de evolución y pronóstico de las lesiones premalignas del cuello uterino [31].

El virus de la inmunodeficiencia humana (VIH) cambia la historia natural del VPH [32]. Se ha reportado que las mujeres VIH positivas tienen 1,5 a 8 veces más posibilidad de presentar cáncer de cuello uterino, en comparación con las mujeres VIH negativas [33]. Estudios considerables explican el incremento de la carga de VPH y los cambios premalignos y malignos a nivel cervical en las mujeres VIH positivas; pocos han observado longitudinalmente la historia natural del VPH en este tipo de pacientes, para realizar una confrontación de resultados con pacientes VIH negativas, apreciando posibles cambios entre cada una de las etapas de la historia natural [34]. Las mujeres VIH positivas poseen tasas menores de regresión de lesiones por HSIL y tasas mayores de detección de VPH y progresión a HSIL [35]. Las mujeres VIH positivas tienen un 28% menos posibilidades, en comparación con las mujeres VIH negativas, de depurar la infección

por VPH de alto riesgo [36]. La divergencia considerable entre las mujeres VIH positivas y VIH negativas es la medida de progresión del VPH a HSIL en más del doble [34].

El diagnóstico y manejo de las lesiones premalignas del cuello uterino amerita ser individualizado, tomando en cuenta los antecedentes de la paciente, las herramientas diagnósticas con las que se cuente y la formación del médico que tendrá a su cargo a las pacientes, en los diferentes escenarios en los que se puede presentar la patología premaligna cervical.

## REFERENCIAS BIBLIOGRÁFICAS

- [1] Rous P, Barba J. Carcinomatous changes in virus-induced papillomas of the skin of the rabbit. *Exp. Biol. Med.* 1934; 32: 578-80. [consultado 2020 May 14]. <https://doi.org/10.3181/00379727-32-7770P>
- [2] Zur Hausen H, Schulte-Holthausen H, Wolf H, D'ries K, Egger H. Attempts to detect virus-specific DNA in human tumors. 11. nucleic acid hybridizations with complementary RNA of human herpes group viruses. *Int. J. Cancer.* 1974; 13:657-64. [consultado 2020 May 14]. <https://epub.uni-regensburg.de/20773/1/wolf77.pdf>
- [3] Zur Hausen H. Papillomaviruses in the causation of human cancers — a brief historical account. *Virology.* 2009; 384(2):260-265. [consultado 2020 May 14]. <https://www.sciencedirect.com/science/article/pii/S0042682208007721?via%3Dihub#bib113>
- [4] Bosch FX, Lorincz A, Muñoz N, Meijer CJ, Shah KV. La relación causal entre el virus del papiloma humano y el cáncer de cuello uterino. *J Clin Pathol.* 2002;55(4):244-65. doi:10.1136/jcp.55.4.244
- [5] Schiffman M, Castle P, Jeronimo, J, Rodriguez A, Wacholde J. Human papillomavirus and cervical cancer. *Lancet.* 2007; 370:890-907. [consultado 2020 May 14]. <https://www.ncbi.nlm.nih.gov/pubmed/17826171>
- [6] Ryser MD, Gravitt PE, Myers ER. Modelos matemáticos mecánicos: Una plataforma infrautilizada para la

- investigación del VPH. *Papillomavirus Res.* 2017; 3:46-9. doi: 10.1016/j.pvr.2017.01.004
- [7] Rositch AF, Burke AE, Viscidi RP, Silver MI, Chang K, Gravitt PE. Contribuciones de asociaciones sexuales recientes y pasadas sobre la detección del virus del papiloma humano incidente: adquisición y reactivación en mujeres mayores. *Cáncer Res.* 2012; 72(23):6183-90. doi:10.1158/0008-5472.CAN-12-2635
- [8] Rob F, Tachezy R, Pichlik T, Rob L, Kružicová Z, Hamšíková E, Šmahelová J, Hercogová J. High prevalence of genital HPV infection among long-term monogamous partners of women with cervical dysplasia or genital warts-Another reason for HPV vaccination of boys. *Dermatol Ther.* 2017 Ene; 30(1). doi: 10.1111/dth.12435.
- [9] Gravitt PE, Bodega RL. Historial natural de infección por VPH a lo largo de la vida útil: papel de la latencia viral. *Virus.* 2017; 9(10):267. doi:10.3390/v9100267.
- [10] ASCCP. 2019 ASCCP Risk-Based Management Consensus Guidelines: Methods for Risk Estimation, Recommended Management, and Validation (Directrices de consenso de gestión basada en riesgos ASCCP: métodos para la estimación de riesgos, gestión recomendada y validación). *J Low Genit Tract Dis.* 2020; 24(2):90-101. doi:10.1097/LGT.0000000000000528.
- [11] Chao X, Sun T, Wang S, Fan Q, Shi H, Zhu L, Lang J. Correlation between the diversity of vaginal microbiota and the risk of high-risk human papillomavirus infection. *Int J Gynecol Cancer.* 2019; 29(1):28-34. doi: 10.1136/ijgc-2018-000032.



- [12] Norenhag J, Du J, Olovsson M, Verstraelen H, Engstrand L, Brusselaers N. La microbiota vaginal, el virus del papiloma humano y la displasia cervical: una revisión sistemática y un metanálisis en red. *BJOG*. 2020; 127(2):171-80. doi:10.1111/1471-0528.15854.
- [13] Zhou Y, Wang L, Pei F, Ji M, Zhang F, Sun Y, Zhao Q, Hong Y, Wang X, Tian J, Wang Y. Patients with LR-HPV infection have a distinct vaginal microbiota in comparison with healthy controls. *Front Cell Infect Microbiol*. 2019; 9:294. doi:10.3389/fcimb.2019.00294.
- [14] Borgogna JC, Shardell MD, Santori EK, Nelson TM, Rath JM, Glover ED, et al. The vaginal metabolome and microbiota of cervical HPV-positive and HPV-negative women: a cross-sectional analysis. *BJOG An Int J Obstet Gynaecol*. 2020;127(2):182–92.
- [15] Usyk M, Zolnik CP, Castle PE, Porras C, Herrero R, Gradissimo A, et al. Cervicovaginal microbiome and natural history of HPV in a longitudinal study. *PLoS Pathog* [Internet]. 2020;16(3):1–20. Available from: <http://dx.doi.org/10.1371/journal.ppat.1008376>
- [16] Li Y, Yu T, Yan H, Li D, Yu T, Yuan T, Rahaman A, Ali S, Abbas F, Dian Z, Wu X, Baloch Z. Microbiota vaginal e infección por VPH: nuevas perspectivas mecanicistas y estrategias terapéuticas. *Infectar resistencia a drogas*. 2020; 13:1213-20. <https://doi.org/10.2147/IDR.S210615>.
- [17] López de Argumedo González de Durana M, Bayón Yusta J, Mateos del Pino M. Impacto de la implantación de un programa de cribado poblacional de cáncer de cérvix,

- siguiendo las recomendaciones europeas (prueba/intervalo) en relación a la situación actual. 2016;(July).
- [18] Pontén J, Adami H -O, Bergström R, Dillner J, Friberg L -G, Gustafsson L, et al. Strategies for global control of cervical cancer. *Int J Cancer*. 1995;60(1):1–26.
- [19] Peirson L, Fitzpatrick-Lewis D, Ciliska D, Warren R. Examen para el cáncer de cuello uterino: una revisión sistemática y metanálisis. *Syst Rev*. 2013; 2:35. doi:10.1186/2046-4053-2-35.
- [20] Kitchener H. Optimización de futuras estrategias de detección cervical. *Papillomavirus Res*. 2019; 7:201-3. doi:10.1016/j.pvr.2019.04.001.
- [21] Arbyn M, Smith SB, Temin S, Sultana F, Castillo P. Colaboración en automuestreo y pruebas de VPH. Detectar el precáncer cervical y llegar a mujeres sometidas a la protección mediante el uso de pruebas de VPH en muestras propias: metaanálisis actualizados. *BMJ*. 2018; 363:k4823. doi:10.1136/bmj.k4823.
- [22] Mateos-Lindemann ML, Pérez-castro S, Rodríguez-iglesias M, Pérez-gracia T. Diagnóstico microbiológico de la infección por virus del papiloma humano. 2017;35(9):593–602.
- [23] *Pan American Health Organization*. Resumen de las pruebas de VPH disponibles. [Internet]. Ciudad: Paho.org. 2020 [consultado 2020 May 20]. [https://www.paho.org/hq/index.php?option=com\\_docman&view=download&category\\_slug=incorporacion-de-la-prueba-del-VPH-en-programas-de-prevencion-de-cancer-cervicouterino&a-](https://www.paho.org/hq/index.php?option=com_docman&view=download&category_slug=incorporacion-de-la-prueba-del-VPH-en-programas-de-prevencion-de-cancer-cervicouterino&a-)

lias=36310-manual-VPH-resumen-pruebas-disponi-  
bles-evidencia-cientifica-310&Itemid=270&lang=en

- [24] Gu Y, Wan C, Qiu J, Cui Y, Jiang T, Zhuang Z. Circulating HPV cDNA in the blood as a reliable biomarker for cervical cancer: A metaanalysis. PLoS One. 2020; 15(2):e0224001. doi:10.1371/journal.pone.0224001.
- [25] Bowden SJ, Kalliala I, Veroniki AA, Arbyn M, Mitra A, Lathouras K, et al. The use of human papillomavirus DNA methylation in cervical intraepithelial neoplasia: A systematic review and meta-analysis. EBioMedicine. 2019;50:246–59.
- [26] Macedo A, Bavaresco D, Gonçalves J, Grande A, da Rosa M. Accuracy of messenger RNA human papillomavirus tests for diagnostic triage of minor cytological cervical lesions: a systematic review and meta-analysis. Sexually Transmitted Diseases. 2019; 46(5): 297-303.
- [27] OPS-OMS. La prueba de VPH como examen primario para prevenir el cáncer cérvicouterino podría salvar vidas en América Latina y el Caribe. 2014. [consultado 2020 May 01] [http://www.paho.org/hq/index.php?option=com\\_content&view=article&id=9570%3A2014-primary-screening-with-hpv-test-could-save-lives-prevent-cervical-cancer&Itemid=1926&lang=es](http://www.paho.org/hq/index.php?option=com_content&view=article&id=9570%3A2014-primary-screening-with-hpv-test-could-save-lives-prevent-cervical-cancer&Itemid=1926&lang=es)
- [28] Conceição T, Braga C, Rosado L, Vasconcelos MJM. Revisión de métodos computacionales para la segmentación de células cervicales y clasificación de anomalías. Int J Mol Sci. 2019; 20(20):5114. doi:10.3390/ijms20205114.

- [29] Mustafa A, Santesso N, Khatib R, Mustafa A, Wiercioch W. Systematic reviews and meta-analyses of the accuracy of HPV tests, visual inspection with acetic acid, cytology, and colposcopy. *International Journal of Gynecology & Obstetrics*. 2016; 13 (3): 259-65.
- [30] Wojciech R. Wartos diagnostyczna cytologii i kolposkopii u kobiet ze sródnab-onkowa neoplazja szyjki macicy [El valor diagnóstico de la citología y la colposcopia en mujeres con neoplasia intraepitelial cervical]. *Ginekol Pol*. 2011; 82(8):607-11.
- [31] Cheung LC, Egemen D, Chen X, Katki HA, Demarco M, Wiser AL, Perkins RB, Guido RS, Wentzensen N, Schiffman M. Directrices de consenso de gestión en riesgos ASCCP: Métodos para la estimación riesgos, gestión y validación. *Journal of Lower Genital Tract Disease*. 2020 Abr 24; (2):90-101. doi: 10.1097/LGT.000000000000000005288.
- [32] Kojic EM, Kang M, Cespedes MS, Umbleja T, Godfrey C, Allen RT, Firnhaber C, Grinsztejn B, Palefsky JM, Webster-Cyriaque JY. Immunogenicity and safety of the quadrivalent human papillomavirus vaccine in HIV-1-infected women. *Clin Infect Dis*. 2014;59:127-135
- [33] Whitham HK, Hawes SE, Chu H, Oakes JM, Lifson AR, Kiviat NB, Sow PS, Gottlieb GS, Ba S, Sy MP, Kulasingam SL. A Comparison of the natural history of HPV infection and cervical abnormalities among HIV-Positive and HIV-Negative women in Senegal, Africa. *Cancer Epidemiol Biomarkers Prev*. 2017 Jun; 26(6):886-94. doi: 10.1158/1055-9965.EPI-16-0700.

- [34] Clifford GM, Tully S, Franceschi S. Carcinogenicity of human papillomavirus (HPV) types in HIV-Positive women: a meta-analysis from HPV infection to cervical cancer. *Clin Infect Dis.* 2017; 64(9):1228-35. doi:10.1093/cid/cix135.
- [35] Massad LS, Xie X, D'Souza G, Darragh T, Minkoff H, Wright R, Colie C, Sánchez-Keeland L, Strickler H. Incidence of cervical precancers among HIV seropositive women. *Am J Obstet Gynecol.* 2015; 212:606.e1-8.
- [36] Mane A, Sahasrabuddhe VV, Nirmalkar A, Risbud AR, Sahay S, Bhosale RA, Vermund SH, Mehendale SM. Rates and determinants of incidence and clearance of cervical HPV genotypes among HIV-seropositive women in Pune, India. *Journal of Clinical Virology: the Official Publication of the Pan American Society For Clinical Virology.* 88: 26-32. PMID 28152432 DOI: 10.1016/J.Jcv.2016.10.013



## SISTEMA BETHESDA PARA EL REPORTE CITOLÓGICO

El Sistema Bethesda fue creado en 1988, cuando la División de Prevención y Control del Cáncer del Instituto Nacional del Cáncer de los Estados Unidos de Norteamérica convocó a los consultores expertos, citopatólogos y representantes de las organizaciones médicas, para revisar la terminología existente y unificarla [1]. Posteriormente se han realizado dos revisiones de la nomenclatura, una en 1991 [2] y otra en 2001 [3], y se cuenta con una última actualización en 2014, esta vez realizada por la Sociedad Americana de Citopatología, la cual fue puesta a consideración de la Comunidad Internacional de Citopatología, perfeccionándose el contenido y además confeccionándose la tercera edición del Atlas de Bethesda [4].

**Tabla 4. Sistema Bethesda para el reporte de la citología cervicovaginal 2014**

### **1.- ADECUACIÓN DE LA MUESTRA**

Se debe indicar si la muestra es frotis convencional o preparación en base líquida.

#### **A.- Satisfactoria para evaluación:**

- Apropiaada identificación con solicitud de examen citológico adjunto.
- Información clínica relevante.
- Presencia o ausencia de componente celular endocervical y/o zona de transformación escamocolumnar.
- Indicador de calidad: parcialmente oscurecido por sangre, inflamación, etc.

#### **B.- Insatisfactoria para la evaluación:**

- Muestra rechazada no procesada porque no se encuentra identificada la lámina o la solicitud del examen citológico.
- Muestra procesada y examinada, pero inadecuada por material celular inadecuadamente conservado, lo que impide su lectura.
- Otras células endometriales en mujeres de 45 años o más.

La designación de insatisfactoria o de no satisfactoria indica que la muestra no es apta para la detección de anormalidades del epitelio cervical.

## 2.- CATEGORIZACIÓN GENERAL (opcional)

Queda a criterio del citólogo categorizar o no aquellas muestras que son satisfactorias para evaluación, pero que presentan algún factor que limite su estudio.

A.-Negativo para lesión intraepitelial o malignidad

B.-Anormalidad de células epiteliales (especificar si es en células escamosas o glandulares)

C.-Células endometriales en mujeres de 45 años o más

## 3.-INTERPRETACIÓN /RESULTADO

Negativo para la lesión intraepitelial o malignidad

No existe evidencia celular de neoplasia.

Hallazgos no neoplásicos (opcional):

- Variaciones celulares no neoplásicas: metaplasia escamosa, cambios queratóticos, metaplasia tubárica, atrofia y cambios asociados al embarazo.
- Cambios celulares reactivos asociados a: inflamación (incluida reparación típica), cervicitis folicular, radiación, dispositivo intrauterino.
- Células glandulares en mujeres con histerectomía.

Microorganismos:

- Trichomonas vaginalis, candida, flora sugestiva de vaginosis, actinomicetos, herpes simple, citomegalovirus.

Anormalidades celulares epiteliales

Células escamosas:

Células escamosas atípicas

- Células escamosas con atipias de significado indeterminado (ASC-US).

**Fuente:** El Sistema Bethesda para la información de la citología cervical: definiciones, criterios y notas explicativas [4].



## NOMENCLATURA COLPOSCÓPICA DE LA FEDERACIÓN INTERNACIONAL DE COLPOSCOPIA Y PATOLOGÍA CERVICAL (IFCPC) 2011

La última actualización de la nomenclatura colposcópica, preparada por el Comité de Nomenclatura de la Federación Internacional de Colposcopia y Patología Cervical (IFCPC), se realizó en 2011 y se presentó en el Congreso Mundial de Río de Janeiro, el 5 de julio de ese año. Es importante enfatizar que uno de los objetivos primarios de la nueva nomenclatura colposcópica de la IFCPC fue crear una asociación más estrecha entre la terminología y los procedimientos terapéuticos [5].

Esta clasificación, respecto a la previa, introdujo como principales novedades los siguientes aspectos:

1. Se señala que el examen colposcópico debe realizarse con tres variables: a) adecuado o inadecuado, con la razón dada; b) la visibilidad de la unión escamocolumnar; y c) tipo de zona de transformación [6].

De esta manera se sustituye el concepto clásico de colposcopia satisfactoria o insatisfactoria y se divide a la zona de transformación en tres tipos, de acuerdo con el lugar en donde se encuentre la unión escamocolumnar.

2. La descripción de los hallazgos colposcópicos anormales teniendo en cuenta, dentro de los principios generales, la ubicación de la lesión, si está dentro o fuera de la zona de transformación, el tamaño de la lesión, de acuerdo con los cuadrantes del cuello uterino que esta cubra y la estimación porcentual de la misma.

La localización de la lesión ha mostrado ser un importante predictor de una lesión de alto grado o carcinoma, presentando mayor riesgo de lesiones de alto grado las localizadas dentro de la zona de transformación. De igual manera, el tamaño de la lesión tiene un valor predictivo para las lesiones de alto grado histológico; cuanto mayor es el tamaño, mayor es el grado de esta [7].

3. La sustitución de la nomenclatura previa, que señalaba lesión de bajo y alto grado, por los términos de Grado 1 (menor) y 2 (mayor), ya que estos términos se correlacionan mejor con la terminología citológica e histológica [8].

4. La incorporación de dos nuevos signos en los hallazgos Grado 2: el signo del borde interno o blanco sobre blanco y el signo de la cresta. Estos son signos que, de estar presentes, la lesión correspondería a NIC 2+ en el 60% a 100% [9].

5. La incorporación de una terminología colposcópica para los tipos de tratamientos escisionales y la terminología colposcópica-clínica para la vagina.

En la siguiente tabla, se presenta la Nomenclatura de la Federación Internacional de Colposcopia y Patología Cervical (IFCPC) 2011.

**Tabla 5. Nomenclatura de la Federación Internacional de Colposcopia y Patología Cervical (IFCPC) 2011**

Terminología colposcópica del cuello uterino de IFCPC 2011		
<b>Evaluación general</b>	Adecuada/Inadecuada a causa de ... (por ej.: cérvix no claro por inflamación, sangrado, cicatriz) Visibilidad de la unión escamocolumnar: completamente visible, parcialmente visible, no visible. Tipos de zona de transformación 1, 2, 3	
<b>Hallazgos colposcópicos normales</b>	Epitelio escamoso original: Maduro Atrófico Epitelio columnar Ectopia Epitelio escamoso metaplásico Quistes de Naboth Criptas (glándulas) abiertas Deciduosos en el embarazo	
<b>Hallazgos colposcópicos anormales</b>	<b>Principios generales</b>	Ubicación de la lesión: dentro o fuera de la zona de transformación. Ubicación de la lesión según las agujas del reloj. Tamaño de la lesión: número de cuadrantes cervicales que cubre la lesión. Tamaño de la lesión en porcentajes del cérvix.
	<b>Grado 1 (menor)</b>	Epitelio acetoblanco delgado, irregular, borde geográfico. Mosaico fino Puntillado fino

	<b>Grado 2 (mayor)</b>	Epitelio acetoblanco denso. Acetoblanqueamiento de aparición rápida. Orificios glandulares abiertos con bordes engrosados. Mosaico grueso Puntillado grueso Bordes delimitados Signo del límite del borde interno Signo de cresta o sobrelevado	
	<b>No específicos</b>	Leucoplasia (queratosis, hiperqueratosis) Erosión Tinción con lugol (Test de Schiller): positivo/negativo	
<b>Sospecha de invasión</b>		Vasos atípicos Signos adicionales: vasos frágiles, superficie irregular, lesión exofítica, necrosis, ulceración (necrótica), tumor/neoplasia macroscópica	
<b>Hallazgos varios</b>		Zona de transformación congénita Condiloma Pólipo (exocervical/endo-cervical) Inflamación	Estenosis Anomalía congénita Secuelas postratamiento Endometriosis

**Fuente:** Nomenclatura de la Federación Internacional de Colposcopia y Patología Cervical: IFCPC 2011 [6].

En la siguiente tabla se presenta la Nomenclatura de la Federación Internacional de Colposcopia y Patología Cervical (IFCPC) 2011 para los tipos de tratamiento escicionales.

**TABLA 6. Nomenclatura de la Federación Internacional de Colposcopia y Patología Cervical (IFCPC) 2011 para los tipos de tratamiento escisionales.**

Terminología colposcópica del cuello uterino, apéndice de IFCPC 2011	
Tipos de tratamiento de escisión	Tipo de escisión 1, 2, 3
Medidas de la muestra de escisión	<p>Largo: distancia del margen distal/externo al margen proximal/interno</p> <p>Grosor: distancia del margen estromal a la superficie de la muestra extirpada.</p> <p>Circunferencia (opcional): el perímetro de la muestra extirpada.</p>

**Fuente:** Nomenclatura de la Federación Internacional de Colposcopia y Patología Cervical: IFCPC 2011 [6].

## DEFINICIONES

**Colposcopia adecuada:** la zona de transformación es completamente visible, así como la unión escamocolumnar, el límite de la lesión en sus extremos cefálico-caudal y el canal endocervical.

**Colposcopia inadecuada:** la unión escamocolumnar no es visible, puede evidenciarse traumatismo, inflamación o atrofia severa, o puede no estar visible el cérvix.

**Zona de transformación tipo 1:** la zona de transformación es completamente visible y está situada en exocérnix.

**Zona de transformación tipo 2:** la zona de transformación se localiza toda o en parte en el endocérnix, pero es visible completamente. Su evaluación ofrece la dificultad de la valoración del componente endocervical.

**Zona de transformación tipo 3:** la zona de transformación se encuentra en el canal endocervical y no es visible.

Hallazgos colposcópicos normales: contemplan la presencia de un epitelio escamoso original, liso, rosado, sin rasgos distintivos, localizado originalmente en el cuello uterino y la vagina, sea este maduro o atrófico; un epitelio columnar, productor de moco que se extiende entre el endometrio y el epitelio escamoso original o el escamoso metaplásico en la caudal, está presente por lo regular en el endocérvix y puede estar en el exocérvix, lo que se denomina ectopia. También se puede encontrar un epitelio escamoso metaplásico, con presencia de quistes de Naboth, orificios glandulares y/o criptas glandulares y presencia de decíduosis en caso de embarazo [10].

Hallazgos colposcópicos anormales: contempla la valoración de los principios generales, con la ubicación de la lesión y su tamaño: los cambios son compatibles con grado 1 (menores) o grado 2 (mayores).

Cambios menores o grado 1: epitelio blanco, tenue, irregular, de aparición lenta al ácido acético, borde geográfico, mosaico fino, regular, puntillado fino de poca distancia intercapilar [10], en su mayoría son lesiones histológicamente benignas o limítrofes como metaplasia o NIC 1 [9].

Cambios mayores o grado 2: presencia de epitelio acetoblanco denso, de aparición rápida y duradera, orificios glandulares abiertos con bordes engrosados, mosaico grueso, puntillado grueso, gran distancia intercapilar, bordes delimitados, signo del límite del borde interno, signo de la cresta o sobreelevado, signo del harapo [10].

Localización de la lesión: si está dentro o fuera de la zona de transformación; localización de acuerdo con la zona horaria.

Extensión de la lesión: número de cuadrantes cervicales que cubre la lesión, tamaño de la lesión, porcentaje con respecto al cérvix.

Signo de la cresta (ridge sign): protuberancia opaca redondeada o alargada en la zona de transformación. Sin vasos [11-12].

Signo del borde interno (inner border sign): brusca demarcación entre áreas de distinto engrosamiento en una misma lesión [11-12].

## PROYECTO LAST (LOWER ANOGENITAL SQUAMOUS TERMINOLOGY) 2012

En el año 2012, la Sociedad Americana de Colposcopia y Patología Cervical y el Colegio Americano de Patólogos de los Estados Unidos realizaron una terminología consenso, aplicable a todo el tracto genital inferior, que incluye a las lesiones provocadas por el virus del papiloma humano. Al aplicar esta nomenclatura histopatológica se pueden utilizar biomarcadores para diferenciar las lesiones y, de esta manera, sus conclusiones se hacen más reproducibles entre los patólogos, facilitando la comunicación entre las distintas especialidades dedicadas a la Patología del Tracto Genital Inferior. Este consenso, denominado Proyecto LAST (*Lower Anogenital Squamous Terminology*) tiene como recomendación principal la adopción de un sistema dual de lesiones: lesión intraepitelial escamosa de bajo grado (LIE-BG) y lesión intraepitelial escamosa de alto grado (LIE-AG), unificando los criterios con otros sistemas ya publicados. Esta nueva categorización de las lesiones, además de ser más reproducible desde el punto de vista diagnóstico, tiene en cuenta el tipo de infección (transitoria, persistente o transformante) y, de acuerdo con ello, el comportamiento biológico de las lesiones, lo cual es de

fundamental importancia en el momento de definir una conducta terapéutica [13].

Se reconoce entonces al NIC 1 como LIE-BG; el NIC 2 se clasifica, según la inmunotinción p16 para identificar células con alta probabilidad de ser cancerosas. Si es negativa, será LIE-BG y, si es positiva, será LIE-AG y el NIC 3 se denomina LIE-AG [14].

El Proyecto LAST propone que, para el manejo de las pacientes en edad adolescente y adultas jóvenes con diagnóstico de LIE-AG (NIC 2), se aclare, a través de la utilización de biomarcadores, si el LIE-AG corresponde a un NIC 2 o a un NIC 3, para adoptar una conducta apropiada. La recomendación es utilizar p16 para diferenciar entre LIE-AG e imitaciones tales como atrofia, epitelio escamoso inmaduro, metaplasia o cortes tangenciales. La segunda recomendación es utilizar p16 si se considera un diagnóstico de neoplasia intraepitelial cervical de grado 2 (NIC 2), que morfológicamente cae entre una lesión de bajo grado y una lesión de alto grado. La tercera recomendación es emplear p16 en caso de desacuerdo entre profesionales. La cuarta recomendación es para el uso de p16 en casos de situaciones en las que la colposcopia refiera alto riesgo y la muestra de la biopsia se interprete como LIE-BG o menos [15].



## TERMINOLOGÍA

### **LIE-BG: NIC 1**

La maduración está presente en los dos tercios superiores del epitelio. Las células superficiales contienen atipias variables, pero usualmente leves, que pueden incluir coilocitosis viral. Las anormalidades están presentes en todo el espesor del epitelio, pero son leves. Las figuras mitóticas están en el tercio basal y no son numerosas, la LIE-BG incluye a los condilomas planos [16].

### **LIE-AG: incluye NIC 2 y NIC3**

**NIC 2:** la maduración está presente en el tercio superior y las atipias nucleares en el tercio medio e inferior del epitelio, las figuras mitóticas están confinadas a los dos tercios basales del epitelio y pueden observarse figuras mitóticas anormales.

**NIC 3:** la maduración está ausente o confinada al tercio superficial del epitelio, las anormalidades nucleares son marcadas en casi la totalidad o la totalidad del epitelio, las figuras mitóticas son numerosas y están en todo el epitelio, las mitosis anormales son frecuentes, no se observan coilocitos, el CIS puede mostrar una pérdida completa de la estratificación [16].

## REFERENCIAS BIBLIOGRÁFICAS

- [1] The 1988 Bethesda System for reporting cervical/vaginal cytological diagnoses. National Cancer Institute Workshop. JAMA. 1989; 262(7):931-4.
- [2] The Bethesda System for reporting cervical/vaginal cytologic diagnoses: revised after the second National Cancer Institute Workshop, April 29-30, 1991. Acta Cytol. 1993; 37(2):115-24.
- [3] Solomon D, Davey D, Kurman R, Moriarty A, O'Connor D, Prey M, Raab S, Sherman M, Wilbur D, Wright T, Young N. The 2001 Bethesda System: terminology for reporting results of cervical cytology. JAMA. 2002; 287: 2114-9.
- [4] Nayar R, Wilbur DC (eds.). El Sistema Bethesda para la información de la citología cervical: definiciones, criterios y notas explicativas. Nueva York, Springer, 2015.
- [5] Quaas J, Reich O, Kuppers V. Explanation and use of the Rio 2011 colposcopy nomenclature of the IFCPC (International Federation for Cervical Pathology and Colposcopy). Geburtsh Frauenheilk. 2014; 74:1090-2.
- [6] Bornstein J, Bentley J, Bösze P, Girardi F, Haefner H, Menton M, Perrotta M, Prendiville W, Russell P, Sideri M, Strander B, Tatti S, Torne A, Walker P. Nomenclatura de la Federación Internacional de Colposcopia y Patología Cervical: IFCPC 2011. Obstet Gynecol 2012 Jul; 120(1):166-72.
- [7] Bentley J, Girardi F, Haefner H, Menton M, Prendiville W, Sideri M, et al. Nomenclatura de la Federación Internacional de Colposcopia y Patología Cervical: IFCPC

- 2011 1 Aceptada en el Congreso Mundial de Río, 5 de Julio, 2011. Presidente del Comité de Nomenclatura: Jacob Bornstein MD. Obs Gynecol [Internet]. 2012;120(1):166–72. Available from: [http://www.issvd.org/document\\_library/BibliographyTerminology2012CORRECTED.pdf](http://www.issvd.org/document_library/BibliographyTerminology2012CORRECTED.pdf)
- [8] Andía D., Castro M., de la Fuente J., Hernández J.J., López J.A., Martínez J.C, Medina N., Quílez J.C, Ramírez M. R y CJM. AEPCC-Guía: Colposcopia. Estándares De Calidad. 2018. 1–80 p.
- [9] Kühn W. La colposcopia en el diagnóstico precoz de cáncer de cuello uterino. Arch Med Actual Trac Gen Inf 2012; 4(6).
- [10] Pérez N, López J. Experiencia de 17 años en colposcopia digital. Atlas de colposcopia cervical-vaginal. Uruguay. Roemmers. 2019
- [11] Scheungraber C, Glutig K, Fechtel B, Kuehn-Heid R, Durest M, Scheneide A. Inner border – A specific and significant colposcopic sign for moderate or severe dysplasia (cervical intraepithelial neoplasia 2 or 3). J Low Genit Tract Dis. 2009 Ene; 13(1):1-4.
- [12] Scheungraber C, Glutig K, Fechtel B, Kuehn-Heid R, Durest M, Scheneide A. The colposcopic feature ridge sign is associated with the presence or cervical intraepithelial neoplasia 2/3 and human papilomavirus 16 in young women. J Low Genit Tract Dis. 2009 Ene; 13 (1): 13-6.
- [13] Darragh T, Colgan T, Thomas Cox J, et al. The lower anogenital squamous terminology standardization project for HPV-associated lesions: background and consensus recommendations from the College of American

Pathologists and the American Society for Colposcopy and Cervical Pathology [publicación de correcciones en Int J Gynecol Pathol. 2013 Jul; 32(4):432] [publicación de correcciones en Int J Gynecol Pathol. 2013 Mar; 32(2):241]. Int J Gynecol Pathol. 2013; 32(1):76-115. doi:10.1097/PGP.0b013e31826916c7

- [14] Calderón DF. Diagnóstico y tratamiento de las lesiones intraepiteliales escamosas de alto grado del cuello uterino. Cambios Rev Méd. 2019; 18(1):76-84.
- [15] Clinton LK, Miyazaki K, Ayabe A, Davis J, Tauchi-Nishi P, Shimizu D. The LAST guidelines in clinical practice: implementing recommendations for p16 use. Am J Clin Pathol. 2015; 144(6):844-9.
- [16] Girardi F, Reich O, Tamussino K, Pickel H. Lesiones cervicales premalignas. Atlas de Patología cervical y colposcopia de Burghardt. 4.a ed. Austria, Editorial Amolca; 2017.

## PREGUNTA PICO 1

**¿Cuáles son los factores de riesgo o condiciones con mayor asociación para el desarrollo de lesiones precursoras y cáncer de cuello uterino?**

El cáncer de cuello uterino se define como aquella neoplasia maligna que afecta a las células que revisten el cérvix. La neoplasia intraepitelial cervical (NIC) es la lesión precursora del cáncer de cuello uterino, en la que se observan alteraciones de las células cervicales, sin llegar a adoptar las características de malignidad [1].

La infección por el virus del papiloma humano (VPH) y su persistencia son las principales causas para el desarrollo de una neoplasia intraepitelial cervical y la subsecuente carcinogénesis cervical [2]. La prevalencia del VPH en el cáncer de cuello uterino es del 99% [3]; en el cáncer de vulva, del 50%; y en el cáncer anal, del 90% [4]. Las cepas de VPH 16 y 18 son los genotipos de alto riesgo que causan el 70% de los casos de cánceres de cuello uterino y se ven involucrados con menor frecuencia en el cáncer de vulva, vagina, pene, ano y orofaringe; mientras que los otros genotipos de alto riesgo representan el 20% de los casos de cáncer de cuello uterino [5].

El cuello uterino está conformado por tres regiones anatómicas en la mujer, el exocérvis, constituido por epitelio plano estratificado sin queratina, el endocérvis, con epitelio cilíndrico simple secretor y la zona de transformación, localizada entre las dos regiones mencionadas, en la cual se encuentran las células metaplásicas [6]. Más del 90% de los cánceres de cuello uterino se originan

en la zona de transformación, la cual, en estudios *in vitro*, ha demostrado ser igual de susceptible a la inmortalización después de adquirir VPH 16 [7]. El modelo convencional de progresión de la neoplasia intraepitelial cervical desde la lesión de bajo grado a la de alto grado no es real, ya que el cáncer de cuello uterino no es una enfermedad sino un grupo de enfermedades neoplásicas con vías de progresión que dependen de la naturaleza de la célula inicialmente infectada, en la cual las células de reserva cervical, un tipo especializado de célula madre que se encuentra en la zona de transformación, ha sido propuesta como objetivo para la infección por VPH, ya que, al parecer, controlan la expresión génica de diferente manera influenciado por un microambiente celular particular, en especial a nivel del endocérvix, en donde se facilita la expresión de los genes de los virus del papiloma y este puede presentarse de forma más desregulada [8].

El antecedente de una citología anormal o la presencia de un diagnóstico histopatológico de NIC 2, NIC 3 y adenocarcinoma *in situ* elevan el riesgo de presentar una lesión precursora de cáncer de cuello uterino [9]. Resultados de pruebas anormales obtenidos en los últimos cinco años, así como el antecedente de un tratamiento por una lesión precursora de cáncer de cuello uterino, elevan el riesgo de la paciente [10], por lo tanto, la incorporación de un historial de pruebas de VPH y de los resultados de las colposcopías/biopsias contribuirán a la clasificación con base en el riesgo individual de la paciente [11]. El riesgo de presentar una lesión precursora para desarrollar cáncer de cuello uterino también puede valorarse realizando la inspección visual con yodo lugol, como método de screening [12].

La edad es uno de los factores de riesgo más estudiados en cuanto a cáncer de cuello uterino. El riesgo acumulado a tres años varía

significativamente con la edad. A partir de los 30 años, se evidencia un incremento en el riesgo de presentar cáncer de cérvix [13], lo que implica que las mujeres menores de 30 años tienen un bajo riesgo y a partir de los 30 años, este se incrementa, con un pico en la década de los 40 años [14].

El estado de inmunosupresión tiene un papel clave en la historia natural de la infección por el VPH, ya que las alteraciones en la respuesta inmune celular son responsables de la falta de eliminación del virus [15]. El 25,6% de las pacientes infectadas con el virus de la inmunodeficiencia humana (VIH) presentan lesiones a nivel de cérvix [16] y se conoce que las lesiones premalignas y el cáncer de cuello uterino se desarrollan aceleradamente en pacientes inmunodeprimidas [17]. Con el aumento de 100 células CD4 disminuye en un 18% el riesgo de infección por VPH. El riesgo de desarrollar una lesión precursora de cáncer de cuello uterino se encuentra más elevado en pacientes con trasplante de órganos y en las portadoras de VIH con menos de 500 CD4 [18].

Aún no está del todo establecido el papel que desempeña la microbiota cervicovaginal en la infección por VPH de alto riesgo y consecuentemente el desarrollo del cáncer de cuello uterino [19]. En los últimos años, el conocimiento de la microbiota cervicovaginal normal y anormal se ha modificado [20] y se ha comprendido que la diversidad microbiana a nivel del ecosistema vaginal puede precipitar el desarrollo de la carcinogénesis cervical [21]. Diferentes especies conforman el microbioma cervicovaginal, dominado en algunas ocasiones por una especie específica de *Lactobacillus* (*Lactobacillus crispatus*, *Lactobacillus iners*, *Lactobacillus gasseri* *Lactobacillus jensenii*) y en otras ocasiones de forma polimicrobiana [22]. Una disbiosis vaginal, que se caracteriza por disminución

de lactobacilos, se podría asociar con infección por VPH y cáncer de cuello uterino [23].

Además del microambiente local, existen factores que se relacionan con la progresión de la lesión cervical, desde la infección viral hasta la neoplasia. Entre ellos, la edad tiene una importancia especial, ya que la mayoría de las lesiones NIC 2+, en mujeres menores de 30 años presentan regresión espontánea [2]; sin embargo, a pesar de haber cursado la infección, esta no confiere una protección suficientemente efectiva para todos los años de vida de la mujer [24]. Los factores de riesgo para desarrollar una lesión precursora de cáncer de cuello uterino se pueden estimar de acuerdo con los resultados de las pruebas de tamizaje actual de la paciente, biopsias previas y factores personales como la edad y el estado de inmunosupresión [25], así como las características del estilo de vida, el estado de vacunación, la microbiota vaginal y algunas variables genéticas [26]. A continuación, se presenta una revisión de cada uno de los factores de riesgo, tomando en cuenta la calificación de la mejor evidencia existente al momento.

EVIDENCIA	CALIFICACIÓN
El nivel socioeconómico bajo aumenta dos veces la incidencia de cáncer de cuello uterino [27].	Alta
La disbiosis vaginal se caracteriza por depleción de los lactobacilos y se relaciona con infección por VPH y carcinogénesis cervical. El <i>Lactobacillus crispatus</i> puede ser un factor protector crítico, cuya detección disminuida puede asociarse con la presencia de VPH de alto riesgo [28].	Alta
La obesidad está débilmente asociada con un mayor riesgo de cáncer de cuello uterino [29].	Alta
El hábito de fumar aumenta el riesgo de cáncer de cuello uterino, pero no de adenocarcinoma de cuello uterino [30].	Alta



Un polimorfismo genético específico está relacionado con el inicio del metabolismo carcinógeno cervical, producido por el tabaco [31].	Alta
La ingesta de vitamina C se asocia inversamente con el riesgo de cáncer de cuello uterino y esta asociación es dependiente de la dosis [32].	Alta
La exposición a niveles serológicos elevados de cobre es un factor riesgo en el cáncer de cuello uterino [33].	Alta
Elevados niveles séricos de zinc pueden ser un factor protector para el cáncer de cuello uterino en mujeres asiáticas [34].	Alta
Un intervalo corto entre la menarquia y el inicio de la vida sexual es un factor de riesgo para presentar anomalías citológicas y lesión intraepitelial escamosa de alto grado (LIE-AG) [35].	Alta
El riesgo de cáncer de cuello uterino invasivo aumenta con el inicio temprano de la vida sexual [36].	Alta
La adquisición del VPH es más frecuente en las mujeres jóvenes con múltiples parejas sexuales [37].	Alta
El riesgo de cáncer de cuello uterino invasivo aumenta con el número de parejas sexuales que la persona tenga a lo largo de la vida [36].	Alta
Tener dos o más parejas sexuales eleva la incidencia de contagio por VPH [38].	Alta
El uso del preservativo masculino ofrece un efecto protector para la prevención de la infección por el VPH de alto riesgo y el cáncer de cuello de útero [39].	Alta
El uso prolongado de anticonceptivos orales aumenta el riesgo de desarrollar cáncer de cuello uterino, especialmente el adenocarcinoma [40].	Alta
El cáncer de cuello uterino invasivo puede ser aproximadamente un tercio menos frecuente en mujeres que han usado un dispositivo intrauterino [41].	Alta
El primer embarazo antes de los 17 años aumenta el riesgo de desarrollar lesiones intraepiteliales escamosas de cuello uterino [42].	Alta
No existe una relación entre la positividad del VPH cervical y el número de embarazos a término [42].	Alta
Las personas infectadas con <i>Chlamydia trachomatis</i> tienen un mayor riesgo de cáncer cervical [43].	Alta

La Chlamydia trachomatis, el virus del herpes simple y otras enfermedades de transmisión sexual pueden actuar como cofactores para que el VPH desarrolle una infección persistente [44].	<b>Alta</b>
La presencia de <i>Ureaplasma urealyticum</i> y <i>Micobacterium genitalium</i> puede aumentar el riesgo de infección por VPH de alto riesgo [45].	<b>Alta</b>
La infección por Epstein Barr se asocia, de manera significativa y positiva, con el grado de lesión en los epitelios cervicales y es más frecuente en las lesiones malignas [46].	<b>Alta</b>
El virus de la inmunodeficiencia humana altera la carcinogenicidad relativa de los tipos de VPH [47].	<b>Alta</b>
El estado de inmunosupresión tiene un papel clave en la historia natural de la infección por el VPH, ya que las alteraciones en la respuesta inmune celular son responsables de la falta de eliminación del VPH [48].	<b>Alta</b>

RECOMENDACIONES	CALIFICACIÓN
Se recomienda mantener un índice de masa corporal menor a 30 kg/m <sup>2</sup> para disminuir el riesgo de cáncer de cuello uterino.	Fuerte a favor
Se recomienda abandonar el hábito del tabaquismo para disminuir el riesgo de cáncer de cuello uterino.	Fuerte a favor
Se recomienda mantener un adecuado estado nutricional, con una dieta que incluya vitaminas y minerales a fin de disminuir el riesgo de cáncer de cuello uterino.	Fuerte a favor
Se recomienda postergar el inicio de la vida sexual hasta después de los 17 años para disminuir el riesgo de cáncer de cuello uterino.	Fuerte a favor
Se recomienda mantener una única pareja sexual a lo largo de la vida.	Fuerte a favor
Se recomienda postergar hasta después de los 17 años el primer embarazo.	Fuerte a favor
Se recomienda utilizar el preservativo masculino para la prevención de infección por VPH de alto riesgo y cáncer de cuello uterino.	Fuerte a favor
Se recomienda adoptar métodos no hormonales o la esterilización inmediata a la culminación del deseo reproductivo.	Fuerte a favor

Se recomienda incluir en los controles de salud de las mujeres, exámenes que identifiquen infecciones de transmisión sexual, para que, a través de su tratamiento, se realice prevención de cáncer de cuello uterino.	Fuerte a favor
Se recomienda el tratamiento oportuno de las personas infectadas por el virus de la inmunodeficiencia humana para mejorar la respuesta inmune y lograr una mejor eliminación del VPH.	Fuerte a favor

## REFERENCIAS BIBLIOGRÁFICAS

- [1] Villaseñora E, Oliver P, Ortiz E, Pérez J, Sánchez J, Contreras N. Neoplasia intraepitelial cervical, análisis de las características clínico-patológicas. *Gaceta Mexicana de Oncología*. 2014; 13(1):12-25.
- [2] Liu M, Yan X, Zhang M, Li X, Li S, Jing M. Influence of human papillomavirus infection on the natural history of cervical intraepithelial neoplasia 1: a meta-analysis. *Biomed Res Int*. 2017; 2017:897-1059. doi:10.1155/2017/8971059.
- [3] Kabir A, Bukar M, Nggada H, Rann H, Gidado A, Musa A. Prevalence of human papillomavirus genotypes in cervical cancer in Maiduguri, Nigeria. *Pan Afr Med J*. 2019; 33:284. doi:10.11604/pamj.2019.33.284.18338.
- [4] Gilbert D, Wakeham K, Langley R, Vale C. Increased risk of second cancers at sites associated with HPV after a prior HPV-associated malignancy, a systematic review and meta-analysis. *Br J Cancer*. 2019; 120(2):256-68. doi:10.1038/s41416-018-0273-.
- [5] Bruni L, Serrano B, Bosch X, Castellsagué X. Vacuna frente al virus del papiloma humano. Eficacia y seguridad. *Enferm*

- Infecc Microbiol Clin. 2015. <http://dx.doi.org/10.1016/j.eimc.2015.03.018>.
- [6] Deng H, Mondal S, Sur S, Woodworth C. Establishment and optimization of epithelial cell cultures from human ectocervix, transformation zone, and endocervix optimization of epithelial cell cultures. *J Cell Physiol*. 2019; 234(6):7683-94. doi:10.1002/jcp.28049.
- [7] Deng H, Hillpot E, Yeboah P, Mondal S, Woodworth C. Susceptibility of epithelial cells cultured from different regions of human cervix to HPV16-induced immortalization. *PLoS One*. 2018; 13(6):e0199761. doi:10.1371/journal.pone.0199761.
- [8] Doorbar J, Griffin H. Refining our understanding of cervical neoplasia and its cellular origins. *Papillomavirus Res*. 2019; 7:176-9. doi:10.1016/j.pvr.2019.04.005.
- [9] Farchoukh L, Onisko A, Austin R. Individualized Bayesian Risk Assessment for Cervical Squamous Neoplasia. *J Pathol Inform*. 2020; 11:9. doi:10.4103/jpi.jpi\_66\_19.
- [10] Massad L, Einstein M, Huh W, Katki H, Kinney W, Schiffman M, Solomon D, Wentzensen N, Lawson H, 2012 updated consensus guidelines for the management of abnormal cervical cancer screening tests and cancer precursors. *Obstet Gynecol* 2013; 121:829-46.
- [11] Perkins R, Schiffman M, Guido R. The next generation of cervical cancer screening programs: making the case for risk-based guidelines. *Curr Probl Cancer* 2018; 42:521-6.

- [12] Catarino R, Schäfer S, Vassilakos P, Petignat P, Arbyn M. Accuracy of combinations of visual inspection using acetic acid or lugol iodine to detect cervical pre-cancer: a meta-analysis. *BJOG*. 2018; 125(5):545-53. doi:10.1111/1471-0528.14783.
- [13] Guo M, Khanna A, Wang J, Dawlett M, Kologinczac T, Lyons G, Bassett R, Sneige N, Gong Y, Bevers T. Three-year risk of high-grade CIN for women aged 30 years or older who undergo baseline Pap cytology and HPV co-screening. *Cancer Cytopathol*. 2017; 125(8):644-51. doi:10.1002/cncy.21877.
- [14] Ge Y, Christensen P, Luna E, Armylagos D, Xu J, Hsu J, Zhou H, Schwarz M, Mody D. Age-specific 3-year cumulative risk of cervical cancer and high-grade dysplasia on biopsy in 9434 women who underwent HPV cytology cotesting. *Cancer Cytopathol*. 2019; 127(12):757-64. doi:10.1002/cncy.22192.
- [15] Torres K, Bahena M, Delgado K, Madrid V. A prospective cohort study to evaluate immunosuppressive cytokines as predictors of viral persistence and progression to pre-malignant lesion in the cervix in women infected with HR-HPV: study protocol. *BMC Infect Dis*. 2018; 18(1):582. doi:10.1186/s12879-018-3490-1.
- [16] Kelly H, Weiss H, Benavente Y, de Sanjose S, Mayaud P, ART and HPV Review Group. Asociación de la terapia antirretroviral con el virus del papiloma humano de alto riesgo, la neoplasia intraepitelial cervical y el cáncer cervical invasivo en mujeres que viven con el VIH: una

- revisión sistemática y un metanálisis. *Lancet VIH*. 2018; 5(1): e45-e58.
- [17] Huchko MJ, Leslie H, Sneden J, Maloba M, Abdulrahim N, Bukusi EA, et al. Risk factors for cervical precancer detection among previously unscreened HIV-infected women in Western Kenya. *Int J Cancer*. 2014;134(3):740–5.
- [18] Silverberg M, Leyden W, Chi A, Gregorich S, Huchko M, Kulasingam S, Kuppermann M, Seto A, Smith Mc-Cune K, Sawaya G. Human Immunodeficiency Virus (HIV)- and Non-HIV-Associated Immunosuppression and Risk of Cervical Neoplasia. *Obstet Gynecol*. 2018; 131(1):47-55. doi:10.1097/AOG.0000000000002371.
- [19] Klein C, Gonzalez D, Samwel K, Kahesa C, Mwaiselage J, Aluthge N, Fernando S, West J, Wood C, Angeletti P. Relationship between the Cervical Microbiome, HIV Status, and Precancerous Lesions. *mBio*. 2019; 10, e02785-18. [https:// doi.org/10.1128/mBio.02785-18](https://doi.org/10.1128/mBio.02785-18).
- [20] Mendling W. Vaginal Microbiota. *Adv Exp Med Biol*. 2016; 902:83-93. doi:10.1007/978-3-319-31248-4\_6.
- [21] Kovachev S. Cervical cancer and vaginal microbiota changes. *Arch Microbiol*. 2020; 202(2):323-7. doi:10.1007/s00203-019-01747-4.
- [22] Usyk M, Zolnik C, Castle P, Porras C, Herrero R, Gradissimo A, Gonzalez P, Safaeian M, Schiffman M, Burk R. Cervicovaginal microbiome and natural history of HPV in a longitudinal study. *PLoS Pathog*. 2020; 16(3):e1008376. doi: 10.1371/journal.ppat.1008376.

- [23] Van De Wijgert JHHM, Borgdorff H, Verhelst R, Crucitti T, Francis S, Verstraelen H, et al. The vaginal microbiota: What have we learned after a decade of molecular characterization? *PLoS One*. 2014;9(8).
- [24] Beachler D, Jenkins G, Safaeian M, Kreimer A, Wentzensen N. Natural acquired immunity against subsequent genital human papillomavirus infection: a systematic review and meta-analysis. *J Infect Dis*. 2016; 213(9):1444-54. doi:10.1093/infdis/jiv753.
- [25] Egemen D, Cheung L, Chen X, Demarco M, Perkins R, Kinney W, Poitras N, Befano B, Locke A, Guido R, Wiser A, Gage J, Katki H, Wentzen N, Castle P, Schiffman M, Lorei T. Risk Estimates Supporting the 2019 ASCCP Risk-Based Management Consensus Guidelines. *J Low Genit Tract Dis*. 2020; 24(2):132-43. doi:10.1097/LGT.0000000000000529.
- [26] Murall C, Rahmoun M, Selinger C, Baldellou M, Bonneau M, Boué Vanina, Buisson M, Christophe G, D'Auria G, De Taroni F, Foulongne V, Froissart R, Graf C, Grasset S, Groc S, Hirtz C, Jaussent A, Lajoie J, Lorcy F, Picot E, Picot M, Ravel J, Reynes J, Rousset T, Seddiki A, Teirlinck M, Tribout V, Tuaillon E, Waterboer T, Jacobs N, Bravo I, Segondy M, Boulle N, Alizon S. Natural history, dynamics, and ecology of human papillomaviruses in genital infections of young women: protocol of the PAPCLEAR cohort study. *BMJ Open*. 2019; 9(6):e025129. doi:10.1136/bmjopen-2018-025129.
- [27] Fisher H, Trotter C, Audrey S, MacDonald-W, Hickman M. Inequalities in the uptake of human papillomavirus

- vaccination: a systematic review and meta-analysis. *Int J Epidemiol.* 2013; 42:896-908. <https://doi.org/10.1093/ije/dyt049>.
- [28] Wang H, Ma Y, Li R, Chen X, Wan L, Zhao W. Associations of cervicovaginal Lactobacilli with high-risk human papillomavirus infection, cervical intraepithelial neoplasia, and cancer: a systematic review and meta-analysis. *J Infect Dis.* 2019 Sep 13; 220(8):1243-54. doi: 10.1093/infdis/jiz325. PMID: 31242505.
- [29] Poorolajal J, Jenabi E. The association between BMI and cervical cancer risk: a meta-analysis. *Eur J Cancer Prev.* 2016; 25(3):232-8. doi:10.1097/CEJ.000000000000164.
- [30] International Collaboration of Epidemiological Studies of Cervical Cancer, Appleby P, Beral V, Berrington de González A, Colin D, Franceschi S, Goodill A, Green J, Peto J, Plummer M, Sweetland S. Carcinoma of the cervix and tobacco smoking: collaborative reanalysis of individual data on 13 541 women with carcinoma of the cervix and 23 017 women without carcinoma of the cervix from 23 epidemiological studies. *Int J Cancer.* 2006; 118(6):1481-95. doi:10.1002/ijc.21493.
- [31] Tan YH, Sidik SM, Syed Husain SN, Lye MS, Chong PP. CYP1A1 MSPI polymorphism and cervical carcinoma risk in the multi-ethnic population of Malaysia: a case-control study. *Asian Pac J Cancer Prev.* 2016; 17(1):57-64. doi: 10.7314/apjcp.2016.17.1.57.
- [32] Cao D, Shen K, Li Z, Xu Y, Wu D. Association between vitamin C intake and the risk of cervical neoplasia: a



- meta-analysis. *Nutr Cancer*. 2016; 68(1):48-57. doi: 10.1080/01635581.2016.1115101.
- [33] Zhang M, Shi M, Zhao Y. Association between serum copper levels and cervical cancer risk: a meta-analysis. *Biosci Rep*. 2018; 38(4):BSR20180161. doi:10.1042/BSR20180161
- [34] Xie Y, Wang J, Zhao X, Zhou X, Nie X, Li C, Huang F, Yuan H. Higher serum zinc levels may reduce the risk of cervical cancer in Asian women: a meta-analysis. *J Int Med Res*. 2018; 46(12):4898-906. doi:10.1177/0300060518805600.
- [35] Ruiz ÁM, Ruiz JE, Gavilanes AV, Eriksson T, Lehtinen M, Pérez G, Sings H, Jasmes M, Haupt R, FUTURE I and II Study Group. Proximity of first sexual intercourse to menarche and risk of high-grade cervical disease. *J Infect Dis*. 2012; 206(12):1887-96. doi:10.1093/infdis/jis612.
- [36] International Collaboration of Epidemiological Studies of Cervical Cancer. Cervical carcinoma and sexual behavior: collaborative reanalysis of individual data on 15 461 women with cervical carcinoma and 29 164 women without cervical carcinoma from 21 epidemiological studies. *Cancer Epidemiol Biomarkers Prev*. 2009; 18(4):1060-9. doi:10.1158/1055-9965.EPI-08-1186.
- [37] Ramanakumar A, Naud P, Roteli-Martins C, S de Carvalho N, C de Borba P, Teixeira J, Blatter M, Moscicki A, Harper D, Romanowski B, Tyring S, Ramjattan B, Schuind A, Dubin G, Franco E, HPV-007 Study Group. Incidence and duration of type-specific human papillomavirus infection in high-risk HPV-naïve women: results from the control

- arm of a phase II HPV-16/18 vaccine trial. *BMJ*. 2016; 26:6(8):e011371. doi: 10.1136/bmjopen-2016-011371.
- [38] El-Zein M, Ramanakumar A, Naud P, Roteli-Martins C, de Carvalho N, Colares de Borba P, Teixeira J, Moscicki A, Harper D, Tyring S, Ramjattan B, Dubin G, L Franco E, HPV-007 Study Group. Determinants of acquisition and clearance of human papillomavirus infection in previously unexposed young women. *Sex Transm Dis*. 2019; 46(10):663-9. doi:10.1097/OLQ.0000000000001053.
- [39] Lam J, Rebolij M, Dugué P, Bonde J, von Euler\_Chelplin M, Lynge E. Condom use in prevention of human papillomavirus infections and cervical neoplasia: systematic review of longitudinal studies. *J Med Screen*. 2014 Mar; 21(1):38-50. doi: 10.1177/0969141314522454. Revisión.
- [40] Asthana S, Busa V, Labani S. Oral contraceptives use and risk of cervical cancer: a systematic review & meta-analysis. *Eur J Obstet Gynecol Reprod Biol*. 2020; 247:163-75. doi:10.1016/j.ejogrb.2020.02.014.
- [41] Cortessis V, Barrett M, Brown Wade N, Enebish T, Perrigo J, Tobin J, Zhong C, Zink J, Isiaka V, Munderspach L, Natavio M, McKean-Cowdin R. Intrauterine device use and cervical cancer risk: a systematic review and meta-analysis. *Obstet Gynecol*. 2017; 130(6):1226-36. doi:10.1097/AOG.0000000000002307.
- [42] International Collaboration of Epidemiological Studies of Cervical Cancer. Comparison of risk factors for invasive squamous cell carcinoma an adenocarcinoma of the cervix: collaborative reanalysis of individual data on 8097

- women with squamous cell carcinoma and 1374 women with adenocarcinoma from 12 epidemiological studies. *Int J Cancer*. 2007; 15:120(4):885-91.
- [43] Zhu H, Shen Z, Luo H, Zhang W, Zhu X. Chlamydia trachomatis infection-associated risk of cervical cancer: a meta-analysis. *Medicine (Baltimore)*. 2016; 95(13):e3077. doi:10.1097/MD.0000000000003077.
- [44] Hara Y, Kimoto T, Okuno Y, Minekawa Y. Effect of herpes simplex virus on the DNA of human papillomavirus 18. *J Med Virol* 1997; 53:4.
- [45] Ye H, Song T, Zeng X, Li L, Hou M, Xi M. Association between genital mycoplasmas infection and human papillomavirus infection, abnormal cervical cytopathology, and cervical cancer: a systematic review and meta-analysis. *Arch Gynecol Obstet*. 2018; 297(6):1377-87.
- [46] De Lima M, Nascimento P, Lima L, Goncalves J, Teixeira A, Pinheiro I, Facundo H, Lima da Silva C, Alves M. Association between Epstein-Barr virus (EBV) and cervical carcinoma: a meta-analysis. *Gynecol Oncol*. 2018; 148(2):317-28. doi:10.1016/j.ygyno.2017.10.005.
- [47] Clifford G, De Vuyst H, Tenet V, Plummer M, Tully S, Franceschi S. Effect of HIV infection on human papillomavirus types causing invasive cervical cancer in Africa. *J Acquir Immune Defic Syndr*. 2016; 73(3):332-9. doi:10.1097/QAI.0000000000001113.
- [48] Torres K, Bahena M, Delgado K, Madrid V. A prospective cohort study to evaluate immunosuppressive cytokines as predictors of viral persistence and progression to

pre-malignant lesion in the cervix in women infected with HR-HPV: study protocol. BMC Infect Dis. 2018; 18(1):582. doi:10.1186/s12879-018-3490-1.

## PREGUNTA PICO 2

**¿Cuáles son las estrategias más efectivas para la prevención de las lesiones precursoras de cáncer de cuello uterino?**

Prevención primaria es el conjunto de estrategias que evitan que un individuo adquiera la enfermedad, mediante la educación sanitaria, la vacunación y el control de los factores de riesgo [1]. La educación sanitaria, ofrecida por el médico de cabecera, es importante para disipar los temores que puedan tener los padres con respecto a los efectos secundarios de la vacuna contra el virus del papiloma humano [2]. En el caso de la población adolescente, se ha comprobado que, si conocen la seguridad y la eficacia de la vacuna para prevenir la infección persistente por VPH, las lesiones anogenitales precancerosas y el cáncer de cuello uterino, aumentan las tasas de vacunación [3]. La educación sanitaria también se dirige a la disminución de los factores de riesgo para contraer la infección por el virus del papiloma humano. Los factores de riesgo para la adquisición de la infección por el virus del papiloma humano se relacionan con la conducta sexual de las personas, así como el conocimiento, por parte de la población, de que el antecedente de haber presentado otras neoplasias, otras infecciones de transmisión sexual, el estado de la circuncisión de la pareja sexual y la estabilidad de la pareja sexual, influyen en la adquisición y persistencia de la infección [4].

EVIDENCIA	CALIFICACIÓN
La infección por el virus del papiloma humano no confiere una protección suficientemente efectiva para evitar un posterior contagio [5].	Alta
La vacunación contra el virus del papiloma humano es la estrategia de prevención primaria más reconocida [6].	Alta
La vacunación mejora el nivel de anticuerpos específicos, tanto en personas infectadas como en las no infectadas, con eventos adversos considerados aceptables, dentro de su marco de seguridad [7], incluso en personas inmunosuprimidas [8].	Alta
La seguridad de las vacunas se explica por su carácter recombinante, lo que implica que están constituidas por partículas virales que no son infecciosas ni oncogénicas ( <i>virus like particles</i> , VLP) al utilizar solo el fragmento L1 de la cápside viral, para formar una estructura similar al virus, que sea capaz de generar anticuerpos protectores [9].	Media
La vacunación contra el virus del papiloma humano es una estrategia segura de prevención primaria [10-15].	Media
Existen tres vacunas contra el VPH: una bivalente (Cervarix), contra virus 16 y 18; la vacuna tetravalente (Gardasil-4), contra virus 16,18, 6 y 11; y la vacuna nonavalente (Gardasil-9), contra virus 16, 18, 6, 11, 31, 33, 45, 52 y 58 [16].	Alta
En el pasado, se señalaba la existencia de una protección cruzada que aumentaba la efectividad de la vacuna frente a otros virus del papiloma humano, no contenidos en la administrada. En la actualidad, la protección cruzada es inconsistente entre los tipos de VPH no vacunados y está impulsada en gran medida por los VPH 31 y 45 [17], presentes únicamente en la vacuna nonavalente.	Alta
Los datos clínicos y el análisis de rentabilidad de la vacuna nonavalente respaldan su uso generalizado para maximizar el impacto poblacional [18].	Baja
Los países de ingresos bajos y medianos han logrado vacunar a una gran proporción de niñas elegibles, que acuden a las escuelas; sin embargo, todavía existen desafíos considerables para llegar a las niñas que no reciben educación formal [19].	Baja
Se discute la rentabilidad de ofrecer la vacunación al sexo masculino; sin embargo, la decisión también debería tener en cuenta otros criterios, como la igualdad de género, ya que la infección por el virus del papiloma humano puede tener consecuencias en hombres y mujeres [20].	Alta

Las vacunas contra el VPH pueden proteger contra la infección por VPH a nivel oral, lo cual ofrece un beneficio, en especial para la prevención del cáncer orofaríngeo, más frecuente en hombres [21].	<b>Alta</b>
Una gran proporción de cánceres de pene y neoplasias intraepiteliales de pene están asociados con la infección por ADN del VPH, predominantemente VPH 16 [22].	<b>Alta</b>
La eficacia y seguridad de las vacunas contra el VPH en personas infectadas por el VIH en comparación con placebo o ninguna intervención en términos de seroconversión, infecciones, neoplasias, eventos adversos, recuento de células T CD4 + y carga viral del VIH apoyan el uso de la vacuna contra el VPH en pacientes infectados por el VIH [23].	<b>Alta</b>
Existe una reducción significativa del riesgo de desarrollar neoplasia intraepitelial cervical recurrente después de la escisión quirúrgica, en la población vacunada contra el VPH, en comparación con la escisión quirúrgica solamente en población no vacunada [24].	<b>Alta</b>
La neoplasia intraepitelial anal se relaciona con virus del papiloma humano y constituye un importante problema de salud en determinados grupos de riesgo, como los pacientes con inmunosupresión de origen variado, los varones que mantienen relaciones sexuales con otros varones y las mujeres con antecedentes de anomalías vaginales o cervicales en citología [25].	<b>Baja</b>
La vacunación contra el VPH se aplica de forma rutinaria a los 11 o 12 años de edad; pero se la puede administrar a partir de los 9 años y hasta los 26 años para las personas que aún no han sido vacunadas [26]. Se sugiere la vacunación de refuerzo hasta los 26 años de edad en las personas que recibieron la vacuna durante la infancia [27-28].	<b>Alta</b>
Se recomienda la vacuna hasta los 26 años de edad, con una cobertura extendida recientemente para aquellos de 27 a 45 años según la discusión y el análisis médico-paciente [29-30].	<b>Baja</b>
No se recomienda el uso de las vacunas contra el VPH durante el embarazo, ya que no se ha evaluado su seguridad en mujeres embarazadas. Si se descubre que una mujer está embarazada durante la administración de una serie de vacunación de VPH, el resto del régimen de tres dosis debe posponerse hasta la finalización del embarazo [31].	<b>Media</b>

<b>Recomendaciones</b>	
Se recomienda la vacunación contra el virus del papiloma humano como estrategia segura de prevención primaria contra el cáncer de cuello uterino.	<b>Fuerte a favor</b>
Se recomienda la administración de dos dosis de vacuna contra el virus del papiloma humano, a una edad de 9 a 14 años, y de tres dosis en el caso de las personas mayores de 15 años.	<b>Débil a favor</b>
Se recomienda la vacunación preventiva hasta los 26 años de edad con una cobertura extendida para aquellas de 27 a 45 años según la discusión y el análisis médico-paciente.	<b>Débil a favor</b>
Se recomienda no excluir de la administración de la vacuna contra el virus del papiloma humano al sexo masculino, con el objetivo de prevenir el cáncer de pene, neoplasias intraepiteliales de pene, cáncer orofaríngeo y anal, así como otras patologías genitales relacionadas con la presencia de virus del papiloma humano.	<b>Fuerte a favor</b>
Se recomienda la vacunación contra el virus del papiloma humano en personas infectadas con el VIH.	<b>Fuerte a favor</b>
Se recomienda la administración de la vacuna contra el virus del papiloma humano postratamiento de la LIE-AG, para evitar la recurrencia.	<b>Fuerte a favor</b>
Se recomienda la administración de la vacuna contra el virus del papiloma humano en las mujeres con antecedentes de anomalías vaginales o cervicales en citología.	<b>Débil a favor</b>
No se recomienda el uso de las vacunas contra el VPH durante el embarazo. Si una mujer ha sido vacunada y presenta embarazo, el esquema debe completarse durante el puerperio.	<b>Media a favor</b>



## REFERENCIAS BIBLIOGRÁFICAS

- [1] WHO. Global Action Plan for the Prevention and Control of Noncommunicable Diseases 2013-2020. Ginebra: WHO.
- [2] Escrive-Boulley G, Mandrik O, Préau M, Herrero R, Villain P. Cognitions and behaviours of general practitioners in France regarding HPV vaccination: A theory-based systematic review. *Prev Med.* 2021 Feb; 143:106323. doi: 10.1016/j.ypmed.2020.106323.
- [3] Eisenhauer L, Hansen BR, Pandian V. Strategies to improve human papillomavirus vaccination rates among adolescents in family practice settings in the United States: a systematic review. *J Clin Nurs.* 2021 Feb; 30(3-4):341-56. doi: 10.1111/jocn.15579.
- [4] Emeribe AU, Abdullahi IN, Etukudo MH, Isong IK, Emeribe AO, Nwofe JO, Umeozuru CM, Shuaib BI, Ajagbe ORO, Dangana A, Egenti BN, Ghamba PE. The pattern of human papillomavirus infection and genotypes among Nigerian women from 1999 to 2019: a systematic review. *Ann Med.* 2021 Dic; 53(1):944-59. doi: 10.1080/07853890.2021.1938201.
- [5] Beachler D, Jenkins G, Safaeian M, Kreimer A, Wentzensen N. Natural Acquired immunity against subsequent genital human papillomavirus infection: a systematic review and meta-analysis. *J Infect Dis.* 2016; 213(9):1444-54. doi:10.1093/infdis/jiv753.
- [6] Genovese C, LA Fauci V, Squeri A, Trimarchi G, Squeri R. HPV vaccine and autoimmune diseases: systematic

- review and meta-analysis of the literature. *J Prev Med Hyg.* 2018; 59(3):E194-9. doi:10.15167/2421-4248/jpmh2018.59.3.998.
- [7] Setiawan D, Luttjeboer J, Pouwels KB, Wilschut JC, Postma MJ. Immunogenicity and safety of human papillomavirus (HPV) vaccination in Asian populations from six countries: a meta-analysis. *Jpn J Clin Oncol.* 2017; 47(3):265-76. doi:10.1093/jjco/hyw192.
- [8] Zhan Y, Liu X, Feng Y, Wu S, Jiang Y. Safety and efficacy of human papillomavirus vaccination for people living with HIV: a systematic review and meta-analysis. *Int J STD AIDS.* 2019; 30(11):1105-15. doi:10.1177/0956462419852224.
- [9] Yazdani R, Shams-Bakhsh M, Hassani-Mehraban A, et al. Production and characterization of virus-like particles of grapevine fanleaf virus presenting L2 epitope of human papillomavirus minor capsid protein. *BMC Biotechnol.* 2019; 19(1):81. doi:10.1186/s12896-019-0566-y.
- [10] Garland SM, Hernandez-Avila M, Wheeler CM, Perez G, Harper DM, Leodolter S, Tang G, Ferris D, Steben M, Bryan J, Taddeo F, Railkar R, Esser M, Sings H, Nelson M, Boslego J, Sattler C, Barr E, Koutsky L, Females United to Unilaterally Reduce Endo/Ectocervical Disease (FUTURE) I Investigators. Quadrivalent vaccine against human papillomavirus to prevent anogenital diseases. *N Engl J Med.* 2007 May 10; 356(19):1928-43.
- [11] The Future II Study Group. Quadrivalent vaccine against human papillomavirus to prevent high-grade

cervical lesions. *New England Journal of Medicine*. 2007; 356(19):1915-27.

- [12] Paavonen J, Jenkins D, Bosch FX, Naud P, Salmeron J, Wheeler CM, Chow S, Apter D, Kitchener H, Castellsague X, S de Carvalho N, Skinner S, Harper D, Hedrick J, Jaisamrarn U, Am Limson G, Dionne M, Quint W, Spiessens B, Peeters P, Struyf F, Wieting S, Lehtinen M, Dubin G, HPV PATRICIA study group. Efficacy of a prophylactic adjuvanted bivalent L1 virus-like-particle vaccine against infection with human papillomavirus types 16 and 18 in young women: an interim analysis of a phase III double-blind, randomised controlled trial. *Lancet*. 2007 Jun 30; 369(9580):2161-70.
- [13] Herrero R, Hildesheim A, Rodriguez AC, Wacholder S, Bratti C, Solomon D, Gonzáles P, Porras C, Jiménez S, Guillen D, Morales J, Alfaro M, Cyr J, Morrissey K, Estrada Y, Cortés B, Morera L, Freer E, Schussler J, Schiller J, Lowy D, Schiffman M, Costa Rica Vaccine Trial (CVT) Group. Rationale and design of a community-based double-blind randomized clinical trial of an HPV 16 and 18 vaccine in Guanacaste, Costa Rica. *Vaccine*. 2008 Sep 2; 26(37):4795-4808.
- [14] Lehtinen M, Paavonen J, Wheeler CM, Jaisamrarn U, Garland S, Castellsagué X, Skinner S, Apter D, Naud P, Salmerón J, Chow S-N, Kitchener H, Teixeira J, Hedrich J, Limson G, Szarewski A, Romanowski B, Aoki F, Schwarz T, Poppe A, S De Carvalho N, Germar M, Peters K, Mindel A, De Sutter P, Bosch F, David M-P, Descamps D, Struyf F, Dubin G, HPV PATRICIA Study Group. Overall efficacy

of HPV-16/18 AS04-adjuvanted vaccine against grade 3 or greater cervical intraepithelial neoplasia: 4-year end-of-study analysis of the randomised, double-blind PATRICIA trial [published correction appears in *Lancet Oncol.* 2012 Ene; 13(1):e1]. *Lancet Oncol.* 2012; 13(1):89-99. doi:10.1016/S1470-2045(11)70286-8.

- [15] Boussageon R, Riva C, Michal-Teitelbaum C, Spinosa JP. VIVIANE study of HPV vaccination. *Lancet Infect Dis.* 2019; 19(12):1281-2. doi:10.1016/S1473-3099(19)30619-X.
- [16] Ng SS, Hutubessy R, Chaiyakunapruk N. Systematic review of cost-effectiveness studies of human papillomavirus (HPV) vaccination: 9-Valent vaccine, gender-neutral and multiple age cohort vaccination. *Vaccine.* 2018; 36(19):2529-44. doi:10.1016/j.vaccine.2018.03.024.
- [17] Brown DR, Joura EA, Yen GP, Kothari S, Luxembourg A, Saah A, Walia A, Perez G, Khoury H, Badgley D, Stanley M. Systematic literature review of cross-protective effect of HPV vaccines based on data from randomized clinical trials and real-world evidence. *Vaccine.* 2021 Abr 15; 39(16):2224-36. doi: 10.1016/j.vaccine.2020.11.076.
- [18] Zhang Z, Zhang J, Xia N, Zhao Q. Expanded strain coverage for a highly successful public health tool: prophylactic 9-valent human papillomavirus vaccine. *Hum Vaccin Immunother.* 2017 Oct 3; 13(10):2280-91. doi: 10.1080/21645515.2017.1346755.
- [19] Tsu VD, LaMontagne DS, Atuhebwe P, Bloem PN, Ndiaye C. National implementation of HPV vaccination programs in low-resource countries: lessons, challenges, and future

- prospects. *Prev Med.* 2021 Mar; 144:106335. doi: 10.1016/j.ypmed.2020.106335.
- [20] Linertová R, Guirado-Fuentes C, Mar Medina J, Imaz-Iglesia I, Rodríguez-Rodríguez L, Carmona-Rodríguez M. Cost-effectiveness of extending the HPV vaccination to boys: a systematic review. *J Epidemiol Community Health.* 2021 Jun 23; jech-2020-216305. doi: 10.1136/jech-2020-216305.
- [21] Tsentemidou A, Fyrmpas G, Stavarakas M, Vlachtsis K, Sotiriou E, Poutoglidis A, Tsetsos N. HPV vaccine to end oropharyngeal cancer. A systematic review and meta-analysis. *Sex Transm Dis.* 2021 Mar 12. doi: 10.1097/OLQ.0000000000001405.
- [22] Olesen TB, Sand FL, Rasmussen CL, Albieri V, Toft BG, Norrild B, Munk C, Kjær SK. Prevalence of human papillomavirus DNA and p16INK4a in penile cancer and penile intraepithelial neoplasia: a systematic review and meta-analysis. *Lancet Oncol.* 2019 Ene; 20(1):145-58. doi: 10.1016/S1470-2045(18)30682-X.
- [23] Zizza A, Banchelli F, Guido M, Marotta C, Di Gennaro F, Mazzucco W, Pistotti V, D'Amico R. Efficacy and safety of human papillomavirus vaccination in HIV-infected patients: a systematic review and meta-analysis. *Sci Rep.* 2021 Mar 2; 11(1):4954. doi: 10.1038/s41598-021-83727-7.
- [24] Jentschke M, Kampers J, Becker J, Sibbertsen P, Hillemanns P. Prophylactic HPV vaccination after conization: a systematic review and meta-analysis. *Vaccine.* 2020 Sep 22; 38(41):6402-9. doi: 10.1016/j.vaccine.2020.07.055.

- [25] Elorza G, Saralegui Y, Enríquez-Navascués JM, Placer C, Velaz L. Anal intraepitelial neoplasia: a narrative review. *Rev Esp Enferm Dig.* 2016 Ene; 108(1):31-9.
- [26] Ciavattini A, Giannella L, De Vincenzo R, Di Giuseppe J, Papiccio M, Lukic A, Delli Carpini G, Perino A, Frega A, Sopracordevole F, Barbero M, Gultekin M. HPV vaccination: the position paper of the Italian Society of Colposcopy and Cervico-Vaginal Pathology (SICPCV). *Vaccines* (Basel). 2020 Jul 2; 8(3):354. doi: 10.3390/vaccines8030354.
- [27] Meites E, Szilagyi PG, Chesson HW, Unger ER, Romero JR, Markowitz LE. Human papillomavirus vaccination for adults: updated recommendations of the Advisory Committee on Immunization Practices. *MMWR Morb Mortal Wkly Rep.* 2019; 68:698-702. doi: [http://dx.doi.org/10.15585/mmwr.mm6832a3external icon](http://dx.doi.org/10.15585/mmwr.mm6832a3external%20icon).
- [28] Rosenblum HG, Lewis RM, Gargano JW, Querec TD, Unger ER, Markowitz LE. CDC Declines in prevalence of human papillomavirus vaccine-type infection among females after introduction of vaccine — United States, 2003-2018. *Weekly.* 2021 Mar 26; 70(12):415-20.
- [29] Glenn BA, Nonzee NJ, Tieu L, Pedone B, Cowgill BO, Bastani R. Human papillomavirus (HPV) vaccination in the transition between adolescence and adulthood. *Vaccine.* 2021 Jun 8; 39(25):3435-44. doi: 10.1016/j.vaccine.2021.04.019.
- [30] Chan JK, Mann AK, Lee D, Rohatgi A, Chan C, Abel MK, Argueta C, Kapp DS. HPV vaccination trends and disparities in the United States - Who is getting left

behind? Sex Transm Dis. 2021 Mar 12. doi: 10.1097/OLQ.0000000000001410.

- [31] Arora M, Lakshmi R. Maternal vaccines-safety in pregnancy. Best Pract Res Clin Obstet Gynaecol. 2021 Feb 19:S1521-6934(21)00017-1. doi: 10.1016/j.bpobgyn.2021.02.002

## PREGUNTA PICO 3

**¿Cuáles son las estrategias de tamizaje con mayor utilidad para el diagnóstico oportuno de las lesiones precursoras de cáncer de cuello uterino?**

Está establecido que una estrategia de tamizaje o cribado que esté bien organizada e implementada y que brinde una cobertura al mayor porcentaje de la población femenina, junto con una adecuada educación, ayudará a disminuir el cáncer de cuello uterino [1-2].

La citología es la única estrategia responsable del descenso del cáncer de cuello uterino [3]. En las últimas décadas se ha cuestionado su sensibilidad y se han incluido a las pruebas de VPH en el tamizaje cervical [4]; sin embargo, en el país, las pruebas de biología molecular tienen una cobertura poblacional mínima (subóptima).

Ecuador no cuenta con una estrategia de tamizaje estandarizada para las mujeres inmunodeprimidas y para las mujeres embarazadas. No se ha establecido en qué momento realizar el tamizaje, ni cuál sería la mejor estrategia para estos grupos poblacionales.



## TAMIZAJE CERVICOUTERINO EN POBLACIÓN GENERAL

EVIDENCIA	CALIFICACIÓN
La estrategia disponible para realizar el tamizaje cervical debe estar bien implementada para ofrecer los beneficios protectores y asociarse con una disminución en la incidencia del cáncer de cuello uterino [1-2].	Baja
La mayoría de los casos de cáncer de cuello uterino ocurren en mujeres que no han tenido un adecuado tamizaje [5-6].	Baja

TAMIZAJE CON CITOLOGÍA CERVICOVAGINAL	
La citología cervicovaginal ha sido la responsable del descenso del cáncer de cuello uterino en los países con un protocolo de tamizaje organizado [7].	Baja
La citología cervicovaginal, realizada con garantía de calidad, detecta lesiones premalignas y carcinomas; sin embargo, su sensibilidad es variable [8-9].	Alta
La citología en base líquida disminuye el número de muestras insatisfactorias, requiere menor tiempo de estudio microscópico, permite realizar pruebas complementarias y se realiza a través de una lectura automatizada, por lo que se considera una opción preferente [10].	Moderada
El primer tamizaje puede realizarse a los 21 años, ya que no se ha demostrado una ventaja en la detección de las lesiones premalignas si se inicia el tamizaje antes de esta edad [11]. En casos de pacientes menores de 21 años con múltiples factores de riesgo, se deja a criterio médico el inicio del tamizaje [12].	Alta
El tamizaje en mujeres mayores de 65 años de edad puede suspenderse si la mujer tiene tres resultados sucesivos de citologías cervicovaginales negativas o dos pruebas de VPH negativas en los 10 años previos [13].	Baja

No se debe realizar tamizaje ni con citología ni prueba de VPH a pacientes de cualquier edad que hayan sido hysterectomizadas con extirpación del cuello uterino y que no tengan antecedente de diagnóstico de lesiones intraepiteliales escamosas de cérvix NIC 2+ o patología maligna del cuello uterino [12].	<b>Moderada</b>
Las mujeres hysterectomizadas por enfermedad benigna que por alguna razón se realizan citología y/o prueba de VPH y los resultados son ASC-US, LIE-BG y/o VPH positivo deben ser controladas a los 12 meses y solo aquellas con citología ASC-H LIE-AG, AGC deben ser remitidas inmediatamente a colposcopia vaginal [14].	<b>Moderada</b>
Las mujeres que han sido tratadas por NIC 2 - NIC 3 tienen un riesgo 5 a 10 veces mayor que la población general de desarrollar cáncer de cérvix [15].	<b>Moderada</b>
Luego de un diagnóstico de NIC 2 - NIC 3 o adenocarcinoma in situ (AIS), las mujeres pueden someterse a una histerectomía por razones relacionadas o no con la anomalía cervical. Si después del seguimiento presentan tres pruebas de VPH o citologías negativas anuales consecutivas, debe continuar la detección de rutina durante al menos 25 años (incluso si esto extiende la detección más allá de los 65 años). Se entiende como detección de rutina (preferible prueba de VPH cada tres años y aceptable citología cada tres años) [14].	<b>Moderada</b>

<b>TAMIZAJE CON PRUEBA DE VPH</b>	
La prueba para la determinación del VPH debe estar aprobada por agencias reguladoras (FDA y/o EMA) o cumplir con criterios de equivalencia de sensibilidad y especificidad [16].	<b>Baja</b>
Existen cuatro métodos para la detección de VPH aprobados por la Food and Drugs Administration (FDA): Captura Híbrida, Cervista, Cobas 4800 y Aptima [16].	<b>Baja</b>
El cribado después de los 25 años de edad reduce la incidencia de cáncer de cuello uterino, en particular para la enfermedad más avanzada [17].	<b>Moderada</b>
Con la prueba de VPH negativa, la vigilancia continua es la mejor opción [18].	<b>Alta</b>
Las mujeres con resultados positivos en la prueba de VPH pueden clasificarse en subgrupos, de acuerdo con el resultado de la citología: alto grado, bajo grado o citología negativa [18].	<b>Alta</b>

Si el triaje incluye una lesión intraepitelial escamosa de alto grado (LIE-AG), células escamosas atípicas (no se puede excluir una lesión intraepitelial escamosa de alto grado) ASC-H o células glandulares atípicas AGC, la mujer se remitirá a colposcopia. [17]	<b>Alta</b>
Si el resultado de la colposcopia posterior es LIE-BG o negativo, la decisión de manejo suele ser la vigilancia con repetición de la prueba, generalmente a los 12 meses [18].	<b>Alta</b>
Las mujeres positivas para VPH 16 o VPH 18 deben ser remitidas a colposcopia, independientemente de los resultados de la citología [18].	<b>Alta</b>
Si el resultado de la prueba de vigilancia es VPH negativo, la mujer puede regresar a los tres años para repetir la prueba [18].	<b>Alta</b>
En mujeres a las que se realizó prueba de VPH y tuvieron resultado positivo para virus de alto riesgo VPH-AR (31, 33, 35, 39, 45, 51, 52, 56, 58, 59, 66, 68) no 16-18, se debe realizar citología. Si el resultado de esta es negativo para lesión intraepitelial o malignidad (NILM), ASC-US, LIE-BG se debe hacer seguimiento a un año; si el resultado de la citología es ASC-H, AGC, LIE-AG, se debe realizar colposcopia [19].	<b>Moderada</b>
El tamizaje con VPH es más sensible que el realizado con citología cervicovaginal. Su incorporación permitiría ampliar el intervalo entre tamizajes a cinco años si se encuentra un resultado negativo, y con ello es más probable alcanzar las metas de cobertura [20].	<b>Baja</b>
Las estrategias de tamizaje basadas en el ADN viral son consistentemente más sensibles, pero menos específicas que las pruebas citológicas. El principal impacto es el alto valor predictivo negativo de estas pruebas (99%) [20-21].	<b>Baja</b>

<b>TAMIZAJE CON COTEST</b>	
El cotest (citología y prueba de VPH) utilizado para la detección de lesiones precursoras del cáncer de cuello uterino tiene una gran sensibilidad, debido a las pruebas de VPH. La contribución de la citología en el rendimiento del cotest es muy limitada para la detección de lesiones intraepiteliales, de tal manera que el usar únicamente la prueba de VPH para la detección de cáncer de cuello uterino es suficiente y más efectivo que realizar el cotest, que podría llevar a tratamientos excesivos con consecuencias en la vida reproductiva [21].	<b>Alta</b>

Incluso en mujeres mayores de 40 años, a pesar del incremento en los casos de cáncer de cuello uterino a partir de esta edad, realizar cotest como programa de detección no ofrece un beneficio claro [22].	Baja
---	------

RECOMENDACIONES

Cada región debe determinar la estrategia de tamizaje más adecuada, en función de los recursos con los que cuente.	Débil a favor
--	---------------

TAMIZAJE CON CITOLOGÍA CERVICOVAGINAL	
Se recomienda iniciar el tamizaje con citología en las mujeres a partir de los 21 años de edad (casos individuales con múltiples factores de riesgo deberán ser manejados de acuerdo con el criterio clínico).	Fuerte a favor
Después de tres citologías consecutivas (una cada año), con resultados negativos para lesión intraepitelial escamosa, se debe continuar el tamizaje cada tres años, hasta los 65 años.	Débil a favor
Se recomienda suspender el tamizaje de cuello uterino a las mujeres mayores de 65 años que cuenten con tres resultados sucesivos de citología cérvico vaginal negativos o dos pruebas de VPH negativas, en los 10 años previos.	Débil a favor
No se recomienda realizar el tamizaje ni con citología ni prueba de VPH a las mujeres de cualquier edad que fueron sometidas a histerectomía total por patología benigna y que no tengan antecedentes de lesión intraepitelial de cérvix NIC 2+.	Débil a favor
Si por alguna razón una mujer que ha sido sometida a histerectomía total por patología benigna sin antecedentes de NIC 2+ se realiza citología y/o test de VPH, se recomienda considerar las siguientes situaciones: si los resultados de la citología son ASC-US, LIE-BG y/o VPH positivo, se les debe hacer seguimiento a los 12 meses. En aquellas mujeres cuyo resultado de la citología es ASC-H, LIE-AG, AGC deben ser sometidas a vaginoscopia.	Débil a favor

Se recomienda que las mujeres que hayan sido sometidas a histerectomía por diagnóstico de NIC 2, NIC 3 o adenocarcinoma (AIS) y que durante el seguimiento tengan tres resultados negativos anuales consecutivos de prueba de VPH, deben continuar la detección de rutina (preferible prueba de VPH cada tres años y aceptable citología cada año) durante al menos 25 años, incluso si esto implica que se extienda más allá de los 65 años.	<b>Débil a favor</b>
---	----------------------

<b>TAMIZAJE CON PRUEBA DE VPH</b>	
Si se cuenta con la prueba de VPH, esta se debe realizar a partir de los 25 años hasta los 65 años, con una frecuencia de cada cinco años, siempre que ofrezca resultados negativos.	<b>Fuerte a favor</b>
Si la prueba de VPH es positiva para virus 16 o 18, se recomienda realizar colposcopia, independientemente del resultado de la citología.	<b>Fuerte a favor</b>
Si la prueba de VPH es positiva para otros virus de alto riesgo (VPH-AR) distintos genotipos al 16 y 18, y la citología reporta NILM, ASC-US, LIE-BG, se recomienda repetir la prueba de VPH al año.	<b>Débil a favor</b>
Si la prueba de VPH es positiva para otros virus de alto riesgo (VPH-AR) distintos genotipos al 16 y 18, y la citología reporta ASC-H, AGC, LIE-AG, la mujer se remitirá a colposcopia.	<b>Débil a favor</b>
No se recomienda el tamizaje con cotest, ya que incrementa el costo del tamizaje y no ha demostrado ofrecer un mayor beneficio.	<b>Débil en contra</b>

## REFERENCIAS BIBLIOGRÁFICAS

- [1] Williams JH, Carter SM, Rychetnik L. 'Organised' cervical screening 45 years on: How consistent are organised screening practices? *Eur J Cancer*. 2014 Nov; 50(17):3029-38. doi: 10.1016/j.ejca.2014.09.005.
- [2] Gates A, Pillay J, Reynolds D, Stirling R, Traversy G, Korownyk C, Moore A, Thériault G, Thombs BD, Little J, Popadiuk C, van Niekerk D, Keto-Lambert D, Vandermeer B, Hartling L. Screening for the prevention and early detection of cervical cancer: protocol for systematic reviews to inform Canadian recommendations. *Syst Rev*. 2021 Ene 2; 10(1):2. doi: 10.1186/s13643-020-01538-9.
- [3] Lima MS, Brito ÉAC, Siqueira HFF, Santos MO, Da Silva AM, Nunes MAP, Brito HLF, Lima MMM, Cipolotti R, Lima CA. Trends in cervical cancer and its precursor forms to evaluate screening policies in a mid-sized Northeastern Brazilian city. *PLoS One*. 2020 May 19; 15(5):e0233354. doi: 10.1371/journal.pone.0233354.
- [4] Vale DB, Silva MT, Discacciati MG, Polegatto I, Teixeira JC, Zeferino LC. Is the HPV-test more cost-effective than cytology in cervical cancer screening? An economic analysis from a middle-income country. *PLoS One*. 2021 May 14; 16(5):e0251688. doi: 10.1371/journal.pone.0251688.
- [5] Gustafsson L, Sparén P, Gustafsson M, Wilander E, Bergström R, Adami HO. Efficiency of organised and opportunistic cytological screening for cancer in situ of

- the cervix. *Br J Cancer*. 1995 Ago; 72(2):498-505. doi: 10.1038/bjc.1995.362.
- [6] Pimple SA, Mishra GA. Global strategies for cervical cancer prevention and screening. *Minerva Ginecol*. 2019 Ago; 71(4):313-20. doi: 10.23736/S0026-4784.19.04397-1.
- [7] Bergström R, Adami HO, Gustafsson L, Pontén J, Sparén P. Detection of preinvasive cancer of the cervix and the subsequent reduction in invasive cancer. *J Natl Cancer Inst*. 1993 Jul 7; 85(13):1050-7. doi: 10.1093/jnci/85.13.1050.
- [8] Arbyn M, Xu L, Verdoodt F, Cuzick J, Szarewski A, Belinson J, Wentzensen N, Gage Julia, Khan M. Genotyping for Human papillomavirus types 16 and 18 in women with minor cervical lesions: a systematic review and meta-analysis. *Ann Intern Med*. 2017; 166(2):118-27. doi:10.7326/M15-2735.
- [9] Chen C, Yang Z, Li Z, Li L. Accuracy of several cervical screening strategies for early detection of cervical cancer: a meta-analysis. *Int J Gynecol Cancer*. 2012; 22(6):908-21. doi:10.1097/IGC.0b013e318256e5e4.
- [10] Akamatsu S, Kodama S, Himeji Y, Ikuta N, Shimagaki N. A comparison of liquid-based cytology with conventional cytology in cervical cancer screening. *Acta Cytol*. 2012; 56(4):370-4. doi: 10.1159/000337641.
- [11] Saeed-Vafa D, Huang Y, Manucha V. Should cervical cancer screening begin at age 21 for everyone? A quantitative analysis in a high-risk, low-income, African American/Hispanic young-adult population. *Diagn Cytopathol*. 2014; 42(3):205-12. doi:10.1002/dc.23021.

- [12] Fontham ETH, Wolf AMD, Church TR, Etzioni R, Flowers CR, Herzig A, Guerra CE, Oeffinger KC, Shih YT, Walter LC, Kim JJ, Andrews KS, DeSantis CE, Fedewa SA, Manassaram-Baptiste D, Saslow D, Wender RC, Smith RA. Cervical cancer screening for individuals at average risk: 2020 guideline update from the American Cancer Society. *CA Cancer J Clin.* 2020 Sep; 70(5):321-46. doi: 10.3322/caac.21628.
- [13] Sánchez E. Tamizaje y tratamiento de las lesiones precancerosas para la prevención del cáncer cervico uterino. *Revista Médica Sinergia.* 2019; 4 (11). Disponible en línea: <https://revistamedicasinergia.com/index.php/rms/article/view/300>
- [14] Perkins RB, Richard S G, Castle PE, Chelmow D, Einstein MH, Garcia F, Huh WK, Kim JJ, Moscicki AB, Nayar R, Saraiya M, Sawaya GF, Wentzensen N, Schiffman M, for the 2019 ASCCP Risk-Based Management Consensus Guidelines Committee 2019 ASCCP. Risk-Based Management Consensus Guidelines for Abnormal Cervical Cancer Screening Tests and Cancer Precursors. *Journal of Lower Genital Tract Disease.* 2020 Abr; 24(2):102-31. doi: 10.1097/LGT.0000000000000525.
- [15] Melnikow J, McGahan C, Sawaya GF, Ehlen T, Coldman A. Cervical intraepithelial neoplasia outcomes after treatment: long-term follow-up from the British Columbia Cohort Study. *J Natl Cancer Inst.* 2009 May 20; 101(10):721-8. doi: 10.1093/jnci/djp089.
- [16] Andía D., Castro M., de la Fuente J., Hernández J.J., López J.A., Martínez J.C, Medina N., Quílez J.C, Ramírez M. R y



- CJM. AEPPC-Guía: Colposcopia. Estándares De Calidad. 2018. 1–80 p.
- [17] Gilham C, Sargent A, Kitchener HC, Peto J. HPV testing compared with routine cytology in cervical screening: long-term follow-up of artistic RCT. *Health Technol Assess.* 2019 Jun; 23(28):1-44. doi: 10.3310/hta23280.
- [18] Bonde J, Bottari F, Iacobone AD, Cocuzza CE, Sandri MT, Bogliatto F, Khan KS, Ejegod DM, Gary DS, Andrews JC. Human papillomavirus same genotype persistence and risk: a systematic review. *J Low Genit Tract Dis.* 2021 Ene 1; 25(1):27-37. doi: 10.1097/LGT.0000000000000573.
- [19] Demarco M, Egemen D, Raine-Bennett TR, Cheung LC, Befano B, Poitras NE, Lorey TS, Chen X, Gage JC, Castle PE, Wentzensen N, Perkins RB, Guido RS, Schiffman M. A study of partial human papillomavirus genotyping in support of the 2019 ASCCP risk-based management consensus guidelines. *Journal of Lower Genital Tract Disease.* 2020 Abr; 24(2):144-47. doi: 10.1097/LGT.0000000000000530
- [20] Bouchard-Fortier G, Hajifathalian K, McKnight MD, Zacharias DG, Gonzalez-Gonzalez LA. Co-testing for detection of high-grade cervical intraepithelial neoplasia and cancer compared with cytology alone: a meta-analysis of randomized controlled trials. *J Public Health (Oxf).* 2014 Mar; 36(1):46-55. doi: 10.1093/pubmed/fdt057.
- [21] Alade RO, Vragovic O, Duffy C, Cabral HJ, Stier EA. Human papillomavirus co-testing results effectively triage normal cervical cytology in HIV-positive women aged 30

years and older. J Low Genit Tract Dis. 2017 Abr; 21(2):125-8. doi: 10.1097/LGT.0000000000000304.

- [22] Jans L, Zetterström K, Bergengren L, Helenius G. The value of adding a single co-test in HPV primary screening. Prev Med. 2021 May 11; 149:106617. doi: 10.1016/j.ypmed.2021.106617.

## PREGUNTA PICO 4

**¿Cuáles son las herramientas diagnósticas con mayor utilidad para la identificación de las lesiones cervicales precursoras del cáncer de cuello uterino?**

La prueba diagnóstica *gold standard* para diagnosticar las lesiones intraepiteliales escamosas y el cáncer de cuello uterino es el estudio histopatológico, realizado con la biopsia cervical [1]. La colposcopia sirve para seleccionar el sitio del cuello uterino que se debe biopsiar, además ofrece datos como la gravedad, la intensidad y la extensión de la lesión, con lo cual se sitúa este procedimiento como un examen indispensable en la prevención secundaria del cáncer de cuello uterino [2].

Dada la relevancia que tiene el estudio colposcópico en la valoración de la lesión, es importante que esta sea realizada por personal médico calificado y entrenado, ya que una falla en la apreciación de la gravedad de la lesión o en la dirección correcta del sitio a biopsiar, ofrecerá un resultado histopatológico equivocado, que acarreará un falso diagnóstico de la patología que presenta la paciente.

## EVIDENCIAS

EVIDENCIA	CALIFICACIÓN
Antes de realizar una colposcopia debe tomarse en cuenta la posibilidad de presentar alergia al yodo, reacciones como el reflejo vagal, de gravedad variable, y el riesgo de sangrado [3].	Baja
El uso de estrógenos locales en las pacientes peri y posmenopáusicas reduce la posibilidad de error en la colposcopia [3].	Baja
La colposcopia es el estudio de mayor utilidad, cuando se realiza como parte de un proceso secuencial, posterior a una prueba de VPH o para el diagnóstico de un LIE-AG [4].	Alta
Los procedimientos colposcópicos deben realizarse en el contexto de estratificación del riesgo; caso contrario, pueden llevar a un sobrediagnóstico o sobretratamiento [2].	Baja
La terminología colposcópica de la Federación Internacional de Patología Cervical y Colposcopia (IFCPC) ofrece una adecuada correlación histopatológica [5].	Baja
La colposcopia facilita individualizar el tratamiento al catalogar la gravedad y extensión de la lesión [6].	Baja
La colposcopia permite ubicar el sitio de mayor lesión y dirigir la biopsia [2].	Baja
La observación, en colposcopia, de una imagen con superficie lisa, con un borde exterior irregular, ligera tinción acetoblanco, de aparición lenta y de rápida desaparición, acompañada de una positividad parcial al yodo, la cual puede ser moteada y leve y el puntillado fino o el mosaico regular, fino, se consideraron hallazgos colposcópicos de grado 1, sugestivos de lesiones intraepiteliales escamosas de bajo grado [7].	Baja
Los hallazgos de grado 2, sugestivos de LIE-AG, implican la presencia de una superficie lisa, con un borde exterior afilado; tinción acetoblanco densa, que aparece temprano y tarda en resolverse; negatividad de yodo en un epitelio previo densamente blanco; puntuación tosca o mosaico irregular ancho y tinción acetoblanco densa del epitelio columnar y epitelio sobrelevado signo de la cresta [5, 7].	Baja
El signo del borde interno o el blanco sobre blanco tienen una elevada especificidad para la detección de las lesiones intraepiteliales escamosas de alto grado del cuello uterino [6].	Baja
Cuando la lesión se extiende hacia el canal se debe realizar cepillado o legrado endocervical [8].	Moderada

La biopsia del cuello uterino siempre debe realizarse bajo visión colposcópica [5].	Baja
La opción de ver y tratar debe ser excepcional y se justifica solamente ante la presencia de una colposcopia grado 2 [7].	Baja
El estudio histopatológico constituye la prueba <i>gold standard</i> para el diagnóstico de las lesiones premalignas y malignas del cuello uterino [9].	Moderada
Se debe obtener una óptima correlación entre la colposcopia y la histopatología [9-10].	Moderada
La colposcopia intraoperatoria, durante la conización del cuello uterino, es útil para obtener el volumen adecuado de la pieza que se va a estudiar [11].	Moderada
Las mujeres que cursan situaciones especiales como embarazo, inmunodepresión (trasplantadas, VIH), adolescencia y menopausia deben ser referidas a centros de alta especialidad y experiencia en colposcopia [12].	Baja

## RECOMENDACIONES

Se recomienda utilizar la colposcopia como herramienta útil para evaluar las lesiones intraepiteliales escamosas y el cáncer de cuello uterino.	Fuerte a favor
Se recomienda tomar en cuenta la posibilidad de alergia al yodo antes de realizar una colposcopia.	Débil a favor
Se recomienda utilizar estrógenos locales en las pacientes peri y posmenopáusicas antes de realizar una colposcopia, si existen signos de atrofia vulvovaginal.	Débil a favor
Se recomienda la aplicación de la terminología colposcópica descrita por la (IFCPC), en 2011 u otras actualizaciones futuras, de forma sistemática al realizar una colposcopia.	Débil a favor
La técnica de la colposcopia debe cumplir los estándares de calidad propuestos por la OMS, siendo realizada por personal médico capacitado y certificado.	Débil a favor
Se recomienda realizar cepillado o legrado endocervical cuando la lesión se extiende hacia el canal endocervical.	Moderada a favor
Se recomienda realizar la biopsia del cuello uterino siempre bajo visión colposcópica, dos o tres fragmentos.	Débil a favor

Se recomienda referir a centros de alta especialidad y experiencia en colposcopia a aquellas mujeres que cursan situaciones especiales, como embarazo, inmunodepresión (trasplantadas, VIH), adolescencia y menopausia.	<b>Débil a favor</b>
Se recomienda utilizar guía y control colposcópico al realizar conizaciones del cuello uterino.	<b>Moderada a favor</b>
Se recomienda el uso de estrógenos locales a fin de reducir la posibilidad de error de apreciación colposcópica en las pacientes peri y posmenopáusicas.	<b>Débil a favor</b>
En el caso de discordancia cito-colpo-histopatológica, se recomienda revisar nuevamente la muestra o buscar otro criterio en uno de los patólogos involucrados.	<b>Débil a favor</b>
Se recomienda realizar el control de calidad de la colposcopia mediante la correlación cito-colpo-histopatológica.	<b>Débil a favor</b>
Se recomienda la opción de ver y tratar únicamente en casos excepcionales y solamente ante la presencia de imágenes colposcópicas con cambios grado 2.	<b>Débil a favor</b>

## REFERENCIAS BIBLIOGRÁFICAS

- [1] Tatiyachonwiphut M, Jaishuen A, Sangkarat S, Laiwejpithaya S, Wongtiraporn W, Inthasorn P, Viriyapak B, Warnnisorn M. Agreement between colposcopic diagnosis and cervical pathology: Siriraj hospital experience. *Asian Pac J Cancer Prev.* 2014; 15(1):423-6. doi: 10.7314/apjcp.2014.15.1.423.
- [2] Asociación Española de Patología Cervical y Colposcopia. Guía de Colposcopia. Estándares de Calidad. España: Publicaciones AEPCCC 2018. [http://www.aepcc.org/wp-content/uploads/2019/01/AEPCC\\_revista10-colposcopia-web.pdf](http://www.aepcc.org/wp-content/uploads/2019/01/AEPCC_revista10-colposcopia-web.pdf)
- [3] Cenetec. Prevención, detección, diagnóstico y tratamiento de lesiones precursoras del cáncer de cuello uterino en primer y segundo nivel de atención. México: Centro Nacional de excelencia Tecnológica en salud, 2018.
- [4] Mustafa RA, Santesso N, Khatib R, Mustafa AA, Wiercioch W, Kehar R, Gandhi S, Chen Y, Cheung A, Hopkins J, Ma B, Lloyd N, Wu D, Broutet N, Schünemann HJ, Systematic review and meta-analyses of the accuracy of HPV tests, visual inspection with acetiv acid, cytology, and colposcopy. *Int J GynaecolObstet.* 2016 Mar; 132(3):259-65. doi: 10.1016/j.ijgo.2015.07.024.
- [5] Bornstein J, Bentley J, Bösze P, Girardi F, Haefner H, Menton M, Perrotta M, Prendiville W, Russell P, Sideri M, Strander B, Tatti S, Torne A, Walker 2011 Colposcopic Terminology of the International Federation of Cervical

- Pathology and Colposcopy. *Obstet Gynecol* 2012. 120: 166-172.
- [6] Massad S, Jerónimo J, Schiffman M, National Institutes of Health/American Society for Colposcopy and Cervical Pathology (NIH/ASCCP) Research Group, Interobserver Agreement in the Assessment of Components of Colposcopic Grading. *Obstet Gynecol* 2008. 111(6): 1279-84.
- [7] Del Pino M, Angeles MA, Martí C, Henere C, Munmany M, Marimon L, Saco A, Rakislova N, Ordi J, Torné A. Colposcopic impression has a key role in the estimation of the risk of HSIL/CIN3. *Cancers (Basel)*. 2021 Mar 11; 13(6):1224. doi: 10.3390/cancers13061224.
- [8] Klam S, Arseneau J, Mansour N, Franco E, Ferenczy A. Comparison of endocervical curettage and endocervical brushing. *Obstet Gynecol*. 2000 Jul; 96(1):90-4. doi: 10.1016/s0029-7844(00)00836-x.
- [9] Barut MU, Kale A, Kuyumcuoğlu U, Bozkurt M, Ağaçayak E, Özekinci S, Gül T. Analysis of sensitivity, specificity, and positive and negative predictive values of smear and colposcopy in diagnosis of premalignant and malignant cervical lesions. *Med Sci Monit*. 2015 Dic 10; 21:3860-7. doi: 10.12659/msm.895227.
- [10] Brown BH, Tidy JA. The diagnostic accuracy of colposcopy - A review of research methodology and impact on the outcomes of quality assurance. *Eur J Obstet Gynecol Reprod Biol*. 2019 Sep; 240:182-6. doi: 10.1016/j.ejogrb.2019.07.003.



- [11] Hilal Z, Tempfer CB, Burgard L, Rehman S, Reznicek GA. How long is too long? Application of acetic acid during colposcopy: a prospective study. *Am J Obstet Gynecol.* 2020 Jul; 223(1):101.e1-101.e8. doi: 10.1016/j.ajog.2020.01.038.
- [12] Freeman-Wang T, Walker P. Colposcopy in special circumstances: pregnancy, immunocompromise, including HIV and transplants, adolescence and menopause. *Best Pract Res Clin Obstet Gynaecol.* 2011 Oct; 25(5):653-65. doi: 10.1016/j.bpobgyn.2011.05.008.

## PREGUNTA PICO 5

**¿Cuáles son las indicaciones para el manejo integral de las lesiones cervicales precursoras del cáncer de cuello uterino?**

### **a. MANEJO DE ACUERDO CON EL RESULTADO DE LA PRUEBA DE VPH**

La prueba basada en el VPH es la base para la estimación del riesgo. Aunque la citología tiene una alta especificidad (aparte de ASC-US) y puede ser útil para estimar el riesgo inmediato, su menor sensibilidad y menor valor predictivo negativo, en comparación con la prueba del VPH, reduce su utilidad para la predicción del riesgo a largo plazo. Los resultados de las pruebas de VPH solas o junto con la citología se utilizan para orientar las recomendaciones que permiten prolongar los intervalos de seguimiento [1-2].

### **EVIDENCIAS**

EVIDENCIA	CALIFICACIÓN
El riesgo de lesión intraepitelial escamosa de alto grado dependerá en gran medida de la anomalía que se encuentre en la prueba de cribado [2].	Baja
La colposcopia, el tratamiento y la vigilancia se basarán en el cálculo del riesgo de NIC 3+ que obtenga la paciente, el cual se determina por la combinación de los resultados de los estudios actuales y de los antecedentes (incluidos los antecedentes desconocidos) [3].	Baja

Se realizará colposcopia cuando la paciente obtenga cualquier combinación entre los antecedentes personales más los resultados de las pruebas actuales de tamizaje, que en conjunto sumen el 4,0% o más de probabilidad de presentar NIC 3+ [3].	<b>Baja</b>
Todos los resultados positivos en las pruebas de VPH, independientemente del genotipo viral que se obtenga, deben estar seguidos de la realización de una citología, como prueba de triaje refleja adicional, realizada con la misma muestra de laboratorio [2].	<b>Baja</b>
Si la prueba de VPH resulta positiva para los virus 16 y 18 y no es posible realizar la citología refleja con la misma muestra, la paciente debe ir directamente a colposcopia [2].	<b>Baja</b>
Si se obtiene un riesgo inmediato de NIC 3+ del 4% al 24%, la indicación es realizar colposcopia. En el caso de que el cálculo resulte del 25% al 59%, la indicación es realizar tratamiento o colposcopia. En el caso de que el riesgo resulte entre el 60% y 100%, la indicación es realizar tratamiento [4].	<b>Alta</b>
El resultado citológico de ASC-H se asocia con mayor riesgo de NIC 3+ que de ASC-US, incluso en las pacientes menores de 25 años [2].	<b>Baja</b>
El riesgo acumulado a 10 años de presentar NIC 3+ es mayor para las mujeres con infección por VPH 16/18, con reporte citológico de ASC-US o LIE-BG, que para aquellas con otros tipos de VPH [3].	<b>Moderada</b>
Las pruebas de VPH pueden pronosticar con mayor precisión qué mujeres desarrollarán NIC 3+ en los próximos 5 a 15 años, en comparación con la citología [5].	<b>Moderada</b>
El riesgo de NIC 3+ se limita a las mujeres con VPH persistente, de tipo específico, por lo que las pruebas de genotipado parcial, que identifican el VPH 16/18 como mínimo, son esenciales para una estratificación eficiente del riesgo [3].	<b>Moderada</b>
La prueba del VPH es más eficaz que la citología para predecir el riesgo de presentar persistencia de una lesión intraepitelial escamosa de alto grado [4].	<b>Baja</b>
Las pacientes que nunca se hayan realizado una prueba VPH y/o el resultado de este sea desconocido, que actualmente obtengan un resultado negativo para VPH, con resultados citológicos de [5]: ASC-US: deben ser sometidas a seguimiento por tres años. LSIL: deben ser sometidas a seguimiento por un año. ASC-H y AGC: deben ser referidas a colposcopia. HSIL+: deben ser referidas a colposcopia o realizarse tratamiento.	<b>Baja</b>

<p>Las pacientes que nunca se hayan realizado una prueba VPH o el resultado de este sea desconocido, que actualmente obtengan una prueba de VPH positiva, con resultados citológicos de [6]:</p> <p>ASC-US y LSIL: deben ser referidas a colposcopia.                      ASC-H, AGC, HSIL+: deben ser referidas a colposcopia o realizarse tratamiento.</p>	<b>Baja</b>
<p>Las pacientes que previamente hayan obtenido una prueba VPH negativo y que actualmente tengan un test de VPH negativo, con resultados citológicos de [7]:</p> <p>ASC-US: deben ser sometidas a seguimiento por tres años.                      LSIL: deben ser sometidas a seguimiento de un año.                      ASC-H, AGC, HSIL+: deben ser sometidas a colposcopia.</p>	<b>Baja</b>
<p>Las pacientes que previamente hayan obtenido una prueba de VPH negativa y que actualmente presenten una prueba de VPH positiva, con resultado citológico actual de [8]:</p> <p>ASC - US, LSIL: deben ser sometidas a seguimiento por un año.                      ASC-H, AGC: deben ser sometidas a colposcopia.                      HSIL +: deben ser sometidas a colposcopia o realizarse tratamiento.</p>	<b>Moderada</b>
<p>La práctica del cotesting (citología más prueba del VPH simultáneas) si bien combina la sensibilidad de la prueba del VPH con la especificidad de la citología en la detección primaria, no ha demostrado ser más eficaz que la prueba del VPH sola y resulta más costosa [9].</p>	<b>Baja</b>
<p>Si el resultado del genotipo es 16 y 18, esta mujer tiene el mayor riesgo de persistencia y de progresión y merece ser derivada inmediatamente a colposcopia [10].</p>	<b>Alta</b>

## RECOMENDACIONES

### ESCENARIO 1. Test de VPH previo desconocido/ NA más test de VPH actual NEGATIVO más resultado citológico actual

Test de VPH previo	Test de VPH actual	Citología actual	Manejo	Recomendación
Desconocido/NA	Negativo	NILM	Seguimiento a cinco años	Débil a favor
		ASC-US	Seguimiento a tres años	Débil a favor
		LSIL	Seguimiento a un año	Débil a favor
		ASC-H/AGC	Colposcopia	Débil a favor
		HSIL+	Colposcopia/tratamiento	Débil a favor
		N/A	Seguimiento a cinco años	Débil a favor

\*N/A no aplica ya que no se ha realizado la paciente

**ESCENARIO 2. Test de VPH previo desconocido/  
NA más test de VPH actual POSITIVO  
más resultado citológico actual**

Test de VPH previo	Test de VPH actual	Citología actual	Manejo	Recomendación
Desconocido/N/A	Positivo 16-18	Cualquier resultado	Colposcopia	Fuerte a favor
	Positivo otros AR	NILM/ ASC-US/LSIL	Seguimiento a un año	Débil a favor
	Positivo otros AR	ASC-H/ AGC/HSIL+	Colposcopia o tratamiento	Débil a favor
	Positivo otros AR	HSIL+	Colposcopia/ tratamiento	Débil a favor

\*N/A no aplica ya que no se ha realizado la paciente

**ESCENARIO 3. Test de VPH previo NEGATIVO más Test de VPH actual NEGATIVO más resultado citológico actual**

Test de VPH previo	Test de VPH actual	Citología actual	Manejo	Recomendación
Negativo	Negativo	NILM	Seguimiento a cinco años	Débil a favor
		ASC-US	Seguimiento a tres años	Débil a favor
		LSIL	Seguimiento a un año	Débil a favor
		ASC-H/ AGC/HSIL+	Colposcopia	Débil a favor

#### ESCENARIO 4. Test de VPH previo NEGATIVO más test de VPH actual POSITIVO más resultado citológico actual

Test de VPH previo	Test de VPH actual	Citología actual	Manejo	Recomendación
Negativo	Positivo 16-18	Cualquier resultado	Colposcopia	Fuerte a favor
	Positivo otros AR	NILM, ASC-US, LSIL	Seguimiento a un año	Débil a favor
	Positivo otros AR	ASC-H, AGC	Colposcopia	Débil a favor
	Positivo otros AR	HSIL+	Colposcopia/tratamiento	Débil a favor

#### ESCENARIO 5. Citología previa: ASC-US más VPH previo NEGATIVO más VPH actual NEGATIVO más citología actual

Citología/HPV previos	Test de VPH actual	Citología actual	Manejo	Recomendación
ASC-US/ VPH negativo	Negativo	NILM	Seguimiento a cinco años	Débil a favor
		ASC-US/LSIL	Seguimiento a un año	Débil a favor
		ASC-H/ AGC/HSIL+	Colposcopia	Débil a favor

**ESCENARIO 6. Citología previa: ASC-US más VPH previo:  
NEGATIVO más VPH actual POSITIVO más citología actual**

Citología/VPH previos	Test de VPH actual	Citología actual	Manejo	Recomendación
ASC-US/HPV negativo	Positivo 16-18	Cualquier resultado	Colposcopia	Fuerte a favor
	Positivo otros AR	NILM/ASC-US/LSIL	Seguimiento A un año	Débil a favor
	Positivo otros AR	ASC-H/AGC	Colposcopia	Débil a favor
	Positivo otros AR	HSIL+	Colposcopia /tratamiento	Débil a favor

**ESCENARIO 7. Citología previa: LSIL más  
VPH previo NEGATIVO más VPH actual  
NEGATIVO más citología actual**

Citología/VPH previos	Test de VPH actual	Citología actual	Manejo	Recomendación
LSIL/VPH negativo	Negativo	NILM	Seguimiento a tres años	Débil a favor
		ASC-US/LSIL	Seguimiento a un año	Débil a favor
		ASC-H/AGC/HSIL+	Colposcopia	Débil a favor



### ESCENARIO 8. Citología previa: LSIL más VPH previo NEGATIVO más VPH actual POSITIVO más citología actual

Citología / VPH previos	Test de VPH actual	Citología actual	Manejo	Recomendación
<b>LSIL/VPH negativo</b>	Positivo 16-18	Cualquier resultado	Colposcopia	Fuerte a favor
	Positivo otros AR	NILM	Seguimiento a un año	Débil a favor
	Positivo otros AR	ASC-US/LSIL ASC-H/AGC	Colposcopia	Débil a favor
	Positivo otros AR	HSIL+	Colposco- pía/trata- miento	Débil a favor

### ESCENARIO 9. Citología previa: NILM más VPH previo POSITIVO más VPH actual NEGATIVO más citología actual

Citología / VPH previos	Test de VPH actual	Citología actual	Manejo	Recomendación
<b>NILM/VPH positivo</b>	Negativo	NILM/ ASC- US/LSIL	Seguimiento a cinco años	Débil a favor
		ASC-H/AGC	Colposcopia	Débil a favor
		HSIL+	Colposcopia/ tratamiento	Débil a favor

**ESCENARIO 10. Citología previa: NILM  
más VPH previo POSITIVO más VPH  
actual POSITIVO más citología actual**

Citología / VPH previos	Test de VPH actual	Citología actual	Manejo	Recomendación
NILM/VPH positivo	Positivo 16-18 y positivos otros AR	NILM/ASC-US/LSIL ASC-H/AGC	Colposcopia	Fuerte a favor
	Positivo 16-18 y positivos otros AR	HSIL+	Colposcopia/tratamiento	Fuerte a favor

**b. MANEJO DE ACUERDO CON  
RESULTADOS BASADOS EN CITOLOGÍA**

**EVIDENCIAS**

La vigilancia con citología sola es aceptable solo si no es factible realizar la prueba de detección del VPH o pruebas simultáneas [2].	Alta
La sensibilidad de los programas de detección del VPH es del 89,9%, mientras que la citología tiene el 72,9%. La especificidad de las pruebas de VPH es del 89,9%, muy cercana a la citología, que es del 90,3% [11].	Alta
Si no se realiza la prueba de VPH como prueba primaria, entonces las mujeres de 25 a 65 años de edad deben someterse a pruebas de detección simultáneas (prueba del VPH en combinación con citología) cada cinco años o citología sola cada tres años [12].	Alta
Los beneficios de la detección cervical realizada cada tres años, con citología sola, en mujeres de 21 a 29 años de edad, superan sustancialmente los riesgos [13].	Alta
El cribado citológico proporciona solo una protección modesta contra el adenocarcinoma [14].	Moderada

La evidencia actual indica que no existen diferencias clínicamente importantes entre la citología líquida y la citología convencional [13].	<b>Alta</b>
El cribado con citología, que se realiza con mayor frecuencia que cada tres años, confiere pocos beneficios adicionales [13].	<b>Alta</b>
Si la citología es inadecuada, por presentar inflamación o hemorragia, debe repetirse la toma después de efectuar el tratamiento específico [15].	<b>Baja</b>
En el caso de obtenerse tres citologías inadecuadas, por inflamación o hemorragia, como opción preferente, se debe realizar una determinación de VPH y actuar según el resultado obtenido. Si no se dispone de prueba VPH, la paciente debe remitirse a colposcopia [15].	<b>Baja</b>
ASC-US representa la alteración citológica más común. La prevalencia global de infección por VPH en mujeres con ASC-US oscila entre 33% y 51% y varía en función de la edad [16].	<b>Alta</b>
LSIL está presente en el 2% de todas las pruebas citológicas; la tasa de regresión de LSIL en dos años es superior al 85% [17].	<b>Alta</b>
En las pacientes de 21 a 24 años de edad con resultado citológico de ASC-US o LIE-BG es conveniente repetir la citología a los 12 meses. Si persiste el diagnóstico citológico de ASC-US o LIE-BG, se debe repetir nuevamente la citología a los 12 meses. Si esta resultase negativa, la paciente pasa a cribado usual; si es positiva, se recomienda realizar una colposcopia. Si el resultado a los 12 meses es ASC-H o LIE-AG debe realizarse una colposcopia y el manejo se realiza de acuerdo con el resultado [16].	<b>Alta</b>
El resultado citológico de ASC-H se asocia con mayores riesgos de NIC 3+ que de ASC-US, incluso en pacientes menores de 25 años de edad. Por lo tanto, se justifica la colposcopia para evaluar el cuello uterino en busca de NIC 3+ [2].	<b>Alta</b>

<p>LIE-AG representa entre el 0,5% y el 1% de todas las citologías realizadas por cribado. En caso de presentar una citología con resultado HSIL, el diagnóstico histológico definitivo demuestra una lesión mayor o igual a HSIL/NIC 2 en aproximadamente en el 60% de los casos, y cáncer de cuello uterino en el 2% de los casos. Debido al elevado riesgo de lesión mayor o igual a HSIL/NIC 2 subyacente, existe un amplio consenso en que se debe realizar la evaluación colposcópica en un plazo no superior a cuatro semanas desde el resultado citológico de HSIL [2, 18].</p>	<p><b>Alta</b></p>
<p>ASC-H representa del 0,27% al 0,6% de todas las citologías realizadas por cribado. Este resultado equivale a un riesgo de lesiones mayores o iguales a HSIL/NIC 3 entre el 26% y el 68% a mediano plazo. Con este resultado se debe pasar a la colposcopia. Es aceptable en mujeres menores de 25 años de edad realizar test de VPH-PCR.</p> <p>En el caso de las citologías ASC-H, no existe en la literatura un consenso firme que defina el plazo en el que las alteraciones ASC-H deban ser evaluadas. Aun así, y ante la alta probabilidad de lesión severa subyacente, se describen plazos rápidos de evaluación, que se establecen entre las dos y seis semanas para realizar el estudio colposcópico [2, 18-19].</p>	<p><b>Alta</b></p>
<p>Ante cualquier diagnóstico de una citología atípica, se requieren pruebas más frecuentes y/o adicionales [17].</p> <p>LSIL: citología en un año</p> <p>ASC-H: colposcopia</p> <p>HSIL: colposcopia</p> <p>AGC: las pruebas adicionales pueden incluir muestreo endocervical y una biopsia endometrial</p> <p>AIS: escisión (diagnóstico) junto con una biopsia endocervical y endometrial.</p>	<p><b>Alta</b></p>
<p>AGC representa aproximadamente el 0,4% de todas las citologías y se asocia a un amplio rango de alteraciones tanto benignas como malignas. La nomenclatura distingue varios términos que tratan de orientar sobre del origen de los elementos glandulares hallados en la muestra (endocervicales, endometriales o no especificados), o bien orientarnos hacia una sospecha de patología escamosa maligna (con reporte AGC-H) [16].</p>	<p><b>Alta</b></p>
<p>En el caso de las citologías AGC o AGC-H, no existe un consenso sobre el plazo en que estas alteraciones deben ser evaluadas por colposcopia, ante la alta probabilidad de lesión severa subyacente se describen plazos rápidos de evaluación, entre dos y seis semanas [2, 18-19].</p>	<p><b>Baja</b></p>

El resultado citológico AIS sugiere la posibilidad de lesión cervical muy severa o invasiva, bien escamosa o glandular. La evaluación cervical mediante colposcopia debe realizarse lo más pronto posible, no superar en ningún caso las dos semanas desde la recepción del resultado citológico [2, 18].	<b>Alta</b>
---	-------------

## RECOMENDACIONES

Se recomienda realizar el control con citología sola, únicamente en el caso que no se cuente con prueba de VPH.	<b>Fuerte a favor</b>
En mujeres entre 21 y 65 años de edad con citología negativa para lesión intraepitelial o malignidad se recomienda realizar controles citológicos cada tres años.	<b>Fuerte a favor</b>
Con resultado citológico de ASC-US o LIE-BG se recomienda repetir la citología cada 12 meses por dos años. Si el resultado es negativo, ir a cribado usual; si persiste ASC-US o LIE-BG, realizar colposcopia. Si el resultado en los controles citológicos es ASC-H o LIE-AG, se recomienda realizar colposcopia y manejo de acuerdo resultado.	<b>Fuerte a favor</b>
Con resultado citológico HSIL se recomienda realizar la evaluación colposcópica antes de cuatro semanas.	<b>Fuerte a favor</b>
Con resultado citológico ASC-H, se recomienda realizar la evaluación colposcópica antes de cuatro semanas.	<b>Fuerte a favor</b>
Con resultado citológico de AGC o AGC-H, se recomienda realizar la evaluación colposcópica, endocervical y endometrial entre dos y seis semanas luego del reporte.	<b>Fuerte a favor</b>
Con resultado citológico de AIS, se recomienda realizar la evaluación colposcópica máximo en dos semanas, incluida la evaluación endocervical y endometrial.	<b>Fuerte a favor</b>
Si hay tres reportes consecutivos de citología inadecuada por un proceso inflamatorio, se recomienda dar tratamiento clínico y realizar test VPH; si no se cuenta con este estudio, proceder a realizar colposcopia.	<b>Débil a favor</b>

## REFERENCIAS BIBLIOGRÁFICAS

- [1] Jain MA, Limaïem F. Cervical intraepithelial squamous cell lesion [internet]. Treasure Island (FL): StatPearls Publishing; 2021 Ene [actualizada 2020 Oct 16]. <https://www.ncbi.nlm.nih.gov/books/NBK559075/>.
- [2] Perkins RB, Guido RS, Castle PH, Chelmow D, Einstein MH, Garcia F, Huh WK, Kim JJ, Moscicki AB, Nayar R, Saraiya M, Sawaya GF, Wentzensen N, Schiffman M, for the 2019 ASCCP Risk-Based Management Consensus Guidelines Committee. 2019 ASCCP risk-based management consensus guidelines for abnormal cervical cancer screening tests and cancer precursors. *J Low Genit Tract Dis.* 2020; 24:102-31.
- [3] Egemen D, Cheung LC, Chen X, Demarco M, Perkins RB, Kinney W, Poitras N, Befano B, Locke A, Guido RS, Wisner AL, Gage JC, Katki HA, Wentzensen N, Castle PE, Schiffman M, Lorey TS. Risk estimates supporting the 2019 ASCCP risk-based management consensus guidelines. *J Low Genit Tract Dis.* 2020; 24:132-43.
- [4] Jain MA, Limaïem F. Cervical Intraepithelial Squamous Cell Lesion. [Updated 2021 Jul 20]. In: StatPearls [Internet]. Treasure Island (FL): StatPearls Publishing; 2021 Jan. Available from: <https://www.ncbi.nlm.nih.gov/books/NBK559075/>
- [5] Saslow D, Solomon D, Lawson HW, Killackey M, Kulasingam SL, Cain J, Garcia FA, Moriarty AT, Waxman AG, Wilbur DC, Wentzensen N, Downs LS Jr, Spitzer M,

- Moscicki AB, Franco EL, Stoler MH, Schiffman M, Castle PE, Myers ER. American Cancer Society, American Society for Colposcopy and Cervical Pathology and American Society for Clinical Pathology screening guidelines for the prevention and early detection of cervical cancer. *CA Cancer J Clin* 62(3): 147-72.
- [6] Schlichte Megan J, Guidry Jacqueline. Current cervical carcinoma screening guidelines. *J Clin Med*. 2015 May; 4(5): 918-32. doi: 10.3390/jcm4050918.
- [7] Madzima TR, Vahabi M, Lofters A. Emerging role of HPV self-sampling in cervical cancer screening for hard-to-reach women: Focused literature review. *Can Fam Physician*. 2017 Ago; 63(8):597-601.
- [8] Ogilvie GS, Van Niekerk D, Krajden M, Smith LW, Cook D, Gondara L, Ceballos K, Quinlan D, Lee M, Martin RE, Gentile L, Peacock S, Stuart GCE, Franco EL, Coldman AJ. Effect of screening with primary cervical HPV testing vs cytology testing on high-grade cervical intraepithelial neoplasia at 48 months: the HPV FOCAL randomized clinical trial. *JAMA*. 2018 Jul 03; 320(1):43-52.
- [9] Chrysostomou AC, Stylianou DC, Constantinidou A, Kostrikis LG. Cervical cancer screening programs in Europe: the transition towards HPV vaccination and population-based HPV testing. *Viruses*. 2018 Dic 19; 10(12):729. doi: 10.3390/v10120729.
- [10] Bhatla N, Singhal S. Primary HPV screening for cervical cancer. *Best Pract Res Clin Obstet Gynaecol*. 2020 May; 65:98-108. doi: 10.1016/j.bpobgyn.2020.02.008.

- [11] González-Mariño M. Tratamiento inmediato en pacientes con cribado combinado (citología y prueba de VPH) para cáncer de cuello uterino. Revisión narrativa. Artículo de revisión. *Ginecol Obstet Mex.* 2019 octubre; 87(10):696-705.
- [12] Fontham E, Wolf A, Church TR, Etzioni R, Flowers R, Herzig A, Guerra CE, Oeffinger KC, Ya-Chen T, Walter LC, Kim JJ, Andrews KS, DeSantis CE, Fedewa SA, Manassaram-Baptiste D, Saslow D, Wender RC. Pruebas de detección de cáncer de cuello uterino para personas con riesgo promedio: actualización de las pautas de 2020 de la Sociedad Estadounidense del Cáncer. *Ca Cancer J Clin* 2020; 0: 1-26.
- [13] Curry SJ , Krist AH, Owens Douglas K, Barry MJ, Caughey AB, Davidson KW, Doubeni Ch A, Epling JW, Kemper AR, Kubik M, Seth Landefeld C, Mangione CM, Phipps MG, Silverstein M, Simon MA, Tseng Ch-W, Wong JB. Screening for cervical cancer: US Preventive Services Task Force recommendation statement. *JAMA.* 2018 Ago 21; 320(7):674-86. doi: 10.1001/jama.2018.10897.
- [14] Saslow D, Solomon D, Lawson HW, Killackey M, Kulasingam SL, Cain J, Garcia FA, Moriarty AT, Waxman AG, Wilbur DC, Wentzensen N, Downs LS Jr, Spitzer M, Moscicki AB, Franco EL, Stoler MH, Schiffman M, Castle PE, Myers ER. American Cancer Society, American Society for Colposcopy and Cervical Pathology, and American Society for Clinical Pathology screening guidelines for the prevention and early detection of cervical cancer. *CA Cancer J Clin* 62(3): 147-72.



- [15] Bhutia K, Puri M, Gami N, et al. Persistent inflammation on Pap smear: does it warrant evaluation? *Indian J Cancer* 2011. 48(2): 220-22.
- [16] AEPCC-Guía: Prevención del cáncer de cuello de útero. España Publicaciones AEPCC; Noviembre 2015.
- [17] Mayer C, Budh DP. Abnormal Papanicolaou Smear. [Updated 2020 Oct 23]. In: StatPearls [Internet]. Treasure Island (FL): StatPearls Publishing; 2021 Jan-. Available from: <https://www.ncbi.nlm.nih.gov/books/NBK560850/>
- [18] ASCCP Colposcopy Standards: Colposcopy Quality Improvement Recommendations for the United States. *Journal of Lower Genital Tract Disease* 2017. 21.
- [19] Murphy J, Varela NP, Elit E. The Organization of Colposcopy Services in Ontario: Recommended Framework. Ontario (Canadá): Program in Evidence-based Care Evidence-based; 2015.

### c. MANEJO DE LA LESIÓN INTRAEPITELIAL ESCAMOSA DE BAJO GRADO DEL CUELLO UTERINO CONFIRMADA POR HISTOPATOLOGÍA

La conducta terapéutica que se va a seguir luego de un resultado histológico de una neoplasia intraepitelial, dependerá del diagnóstico morfológico que se tenga, LIE-BG NIC 1, LIE- AG NIC 2-3. La LIE-BG NIC 2 constituye el efecto citopático viral de la infección por VPH, pero no necesariamente representa una lesión precancerosa. Sin embargo, la persistencia de la infección por virus del papiloma humano (3-5 años) podría desencadenar una lesión premaligna.

La lesión intraepitelial escamosa de bajo grado es la lesión más común, con cambios atípicos en la zona de transformación [1]. El riesgo inmediato y a cinco años para desarrollar una LIE-AG NIC 3 se encuentra por debajo del 4%, por lo que se podría observar al año; sin embargo, hay situaciones especiales que requieren mayor cuidado [2].

El tratamiento de las lesiones premalignas está encaminado a reducir el riesgo de progresión a cáncer, mediante el uso de técnicas lo más conservadoras, evitando secuelas, efectos sobre la vida reproductiva y sobretratamientos innecesarios.

## EVIDENCIA

Las mujeres con resultado de biopsia LIE-BG tienen una baja probabilidad de desarrollar cáncer de cérvix [3].	<b>Baja</b>
Alrededor del 60-80% de LIE-BG regresionan espontáneamente, sin necesidad de tratamiento [4-5].	<b>Baja</b>
La LIE-BG progresa a LIE-AG en el 5% al 10%, concretamente entre el 3,8% en el seguimiento a cinco años [6].	<b>Baja</b>
Para el manejo de LIE-BG se deben revisar los hallazgos citológicos, histológicos y colposcópicos y considerar las posibles opciones de tratamiento [7].	<b>Baja</b>
Si el diagnóstico histológico es LIE-BG, el manejo recomendado es seguimiento a un año; sin embargo, hay que considerar diferentes escenarios [7].	<b>Baja</b>
LIE-BG en menores de 25 años, precedido de citología ASC-US/ LIE-BG, se debe repetir la citología a los 12 y 24 meses [7].	<b>Baja</b>
LIE-BG en menores de 25 años precedido de citología ASC-H/ LIE-AG (NIC 2-3), se debe realizar citología y colposcopia a los 12 y 24 meses [7].	<b>Baja</b>
LIE-BG en mujeres mayores de 25 años, se debería repetir citología a los 6 y 12 meses o test de VPH-AR a los 12 meses. Si cualquiera de estos resulta alterado, referir a colposcopia [7-8].	<b>Moderada</b>
LIE-BG precedido de una citología LIE-AG (NIC 2-3), ASC-H en mujeres mayores de 25 años, se debe realizar cotest a los 12 y 24 meses y, si alguno de los resultados está alterado, referir a colposcopia [7].	<b>Baja</b>
LIE-BG precedido de una citología LIE-AG (NIC 2-3), ASC-H se podría realizar observación si se visualiza toda la unión escamo cilíndrica y el límite superior de las lesiones y el muestreo endocervical es menor a NIC 2 [7].	<b>Baja</b>
LIE-BG persistente confirmado por biopsia por más de dos años, se aceptan dos conductas: seguimiento anual con cotest o tratamiento destructivo o escisional de la lesión [6].	<b>Baja</b>
No se considera histerectomía como opción aceptable tras el diagnóstico de LIE-BG [9].	<b>Baja</b>

## RECOMENDACIONES

No se recomienda realizar tratamiento en mujeres con diagnóstico histológico de LIE-BG por primera ocasión.	<b>Débil a favor</b>
Se recomienda seguimiento a un año en mujeres con diagnóstico histológico de LSIL/NIC 1; sin embargo, hay que considerar los diferentes escenarios.	<b>Débil a favor</b>
ESCENARIO 1: antecedentes de citología ASC-US/LIE-BG y actualmente con diagnóstico histológico de LIE-BG. Se recomienda que, en mujeres menores de 25 años, se debe repetir citología a los 12 y 24 meses. Si cualquiera de estos resultados es anormal, referir a colposcopia.	<b>Débil a favor</b>
ESCENARIO 2: antecedentes de citología ASC-H/LIE-AG y actualmente con diagnóstico histológico de LIE-BG. Se recomienda que, en mujeres menores de 25 años, se debe realizar valoración citocolposcópica a los 12 y 24 meses. Si algún resultado es anormal, actuar de acuerdo con resultado histopatológico.	<b>Débil a favor</b>
ESCENARIO 3: antecedentes de citología ASC-H/LIE-AG y actualmente con diagnóstico histológico de LIE-BG. Se recomienda que, en mujeres mayores de 25 años, se debe repetir citología a los seis y 12 meses o test de VPH-AR a los 12 meses; si algún resultado es anormal, referir a colposcopia.	<b>Moderada a favor</b>
ESCENARIO 4: antecedentes de citología ASC-H/LIE-AG NIC 2-3 y actualmente con diagnóstico histológico de LIE-BG. Se podría recomendar seguimiento solo con observación colposcópica anual, cuando se visualice toda la unión escamocilíndrica (zona de transformación tipo 1) y el límite de las lesiones.	<b>Débil a favor</b>
ESCENARIO 5: en mujeres con LIE-BG persistente (dos años) confirmado con resultado histopatológico y paridad no satisfecha se debería consensuar con la paciente la opción aceptable de realizar tratamiento ablativo (procedimiento destructivo local).	<b>Débil a favor</b>
ESCENARIO 6: en mujeres con LIE-BG persistente (dos años) confirmado con resultado histopatológico y paridad satisfecha, se sugiere consensuar con la paciente la opción aceptable de realizar procedimiento escisional (LLETZ).	<b>Débil a favor</b>

ESCENARIO 7: en pacientes menopáusicas con zona de transformación tipo 3 con LIE-BG persistente (dos años) confirmado con resultado histopatológico, se recomienda procedimiento escisional (cono LEEP).	<b>Buena práctica</b>
No se recomienda histerectomía para el tratamiento de LIE-BG.	<b>Débil en contra</b>

## REFERENCIAS BIBLIOGRÁFICAS

- [1] Martin-Hirsch PP, Paraskevaidis E, Bryant A, Dickinson HO. Surgery for cervical intraepithelial neoplasia. Cochrane Database Syst Rev. 2013 Dic 4; (12):CD001318. doi: 10.1002/14651858.CD001318.pub3.
- [2] Egemen D, Cheung LC, Chen X, Demarco M, Perkins RB, Kinney W, Poitras N, Befano B, Locke A, Guido RS, Wiser AL, Gage JC, Katki HA, Wentzensen N, Castle PE, Schiffman M, Lorey TS. Estimaciones de riesgo que respaldan las Directrices de consenso de gestión basada en riesgos de la ASCCP de 2019. Revista de enfermedades del tracto genital inferior. 2020; 24(2):132-43. <https://doi.org/10.1097/LGT.0000000000000529>.
- [3] Andía D, Castro M, De la Fuente J, Hernández JJ, López JA, Martínez JC, Medina N, Quílez JC, Ramírez M, Ramón y Cajal JM. AEPCC-Guía. Colposcopia. Estándares de calidad. España Publicaciones AEPCC; 2018; pp: 1-80.
- [4.] Ostör AG. Natural history of cervical intraepithelial neoplasia: a critical review. Int J Gynecol Pathol. 1993 Abr; 12(2):186-92.

- [5] Arends MJ, Buckley CH, Wells M. Aetiology, pathogenesis, and pathology of cervical neoplasia. *Journal of Clinical Pathology*. 1998; 51(2), 96-103. <https://doi.org/10.1136/jcp.51.2.96>.
- [6] Katki HA, Gage JC, Schiffman M, Castle PE, Fetterman B, Poitras NE, Lorey T, Cheung LC, Raine-Bennett T, Kinney WK. Follow-up testing after colposcopy: five-year risk of CIN 2+ after a colposcopic diagnosis of CIN 1 or less. *J Low Genit Tract Dis*. 2013 Abr; 17(5 Suppl 1):S69-77. doi: 10.1097/LGT.0b013e31828543b1.
- [7] Jain MA, Limaïem F. Cervical Intraepithelial Squamous Cell Lesion. In: StatPearls [Internet]. Treasure Island (FL): StatPearls Publishing; 2020 Ene [actualización 2020 Oct 16]. <https://www.ncbi.nlm.nih.gov/books/NBK559075/>.
- [8] Walker JL, Wang SS, Schiffman M, Solomon D; ASCUS LSIL Triage Study Group. Predicting absolute risk of CIN3 during post-colposcopic follow-up: results from the ASCUS-LSIL Triage Study (ALTS). *Am J Obstet Gynecol*. 2006 Ago; 195(2):341-8. doi: 10.1016/j.ajog.2006.02.047.
- [9] Massad LS, Einstein MH, Huh WK, Katki HA, Kinney WK, Schiffman M, Solomon D, Wentzensen N, Lawson HW; 2012 ASCCP Consensus Guidelines Conference. 2012 updated consensus guidelines for the management of abnormal cervical cancer screening tests and cancer precursors. *J Low Genit Tract Dis*. 2013 Abr; 17(5 Suppl 1):S1-S27. doi: 10.1097/LGT.0b013e318287d329. Errata en: *J Low Genit Tract Dis*. 2013 Jul; 17(3):367.

## **d. MANEJO DE LA LESIÓN INTRAEPITELIAL ESCAMOSA DE ALTO GRADO DEL CUELLO UTERINO CONFIRMADA POR HISTOPATOLOGÍA**

La lesión intraepitelial escamosa de alto grado es una alteración de las células del epitelio escamoso del cérvix asociada a la infección por el virus del VPH. Anteriormente, se utilizaban términos como LIE-AG NIC 2-3, displasia moderada, grave y carcinoma in situ. En la actualidad se la define como LIE-AG. Esta terminología fue introducida por el Bethesda System for Reporting Cervical Citology (TBS) para muestras de citología en 1988 y, desde entonces, ha sido adoptada para muestras de histología por la Lower Anogenital Squamous Terminology Standardization Consensus Conference (LAST) 2012 [1] y la Organización Mundial de la Salud en 2014 [2].

La LIE-AG NIC 2 es heterogénea y tiene poca reproducibilidad. En ocasiones puede ser causada por tipos no oncogénicos de VPH; por lo tanto, es equívoco en cuanto a su potencial de cáncer y requiere de métodos complementarios como biomarcadores que afinen su valor diagnóstico. La LIE-AG NIC 3 es una verdadera lesión premaligna [3]. Estudios actuales han demostrado que el diagnóstico histopatológico de LIE-AG NIC 2 podrían regresionar en un 40% a 70% durante el seguimiento a dos años; pero depende de ciertas circunstancias, como tener una edad menor de 25 años, tratarse de una lesión poco extensa, negativización de VPH, ausencia de infección del VPH 16 [4-5].

La progresión de LIE-AG NIC 3 lleva a un cáncer escamoso [6]. En 2019, la ASCCP emitió sus recomendaciones sobre la base del riesgo que tiene una paciente de desarrollar LIE-AG NIC 3,

determinado por sus resultados actuales de VPH y citología, así como también considerando su historial de detección anterior, si es que se conoce; es decir, la estimación del riesgo de una paciente, para lo cual se utilizan tablas diseñadas por la ASCCP, que se pueden obtener en línea y que permiten estimar en riesgo inmediato y a cinco años, para desarrollar LIE-AG NIC 3 y así definir conductas [7].

En todas las guías de práctica clínica, cuando se aborda el manejo de las lesiones premalignas, se hace referencia, como opción indiscutible, al tratamiento de todas las mujeres con diagnóstico histológico de LIE-AG NIC 2-3, aunque hay situaciones especiales que requieren ser consideradas.

EVIDENCIA

Los procedimientos de escisión para el tratamiento de NIC incluyen LEEP, conización con bisturí frío, conización electroquirúrgica, conización con láser [8]. Además, se incluyen procedimientos ablativos, LLETZ e histerectomía.	Baja
La escisión electroquirúrgica con asa (LEEP) es el procedimiento básico que debe realizarse en las pacientes con lesión intraepitelial escamosa de alto grado del cuello uterino (LIE-AG NIC 2-3) [9].	Baja
El tipo de escisión cervical está normatizada sobre la base del tipo de zona de transformación 1, 2, 3 [10]*	Baja
En pacientes mayores de 25 años de edad con diagnóstico histológico de HSIL sin que se especifique (LIE-AG NIC 2-3) se prefiere realizar tratamiento considerando siempre como LIE-AG NIC 3 [11].	Moderada
En pacientes mayores de 25 años de edad con diagnóstico histológico de LIE-AG sin que se especifique (NIC 2-3) es aceptable realizar seguimiento con colposcopia y prueba de VPH a los seis y 12 meses [11].	Moderada



En pacientes mayores de 25 años de edad con diagnóstico histológico de LIE-AG NIC 3 o si toda la unión escamocilíndrica o la lesión no es visible en la colposcopia, se debe realizar tratamiento, la observación no es aceptable [11].	<b>Moderada</b>
En pacientes mayores de 25 años de edad con diagnóstico histológico de LIE-AG NIC 2, en la que sea visible toda la unión escamocilíndrica y la lesión, además que no se demuestre una lesión mayor, se puede realizar observación con colposcopia y prueba de VPH a los seis y 12 meses durante un máximo de dos años [11].	<b>Moderada</b>
En pacientes menores de 25 años de edad con diagnóstico histológico de LIE-AG sin que se especifique (NIC 2-3), opción preferible es la la observación con control citocolposcópico cada 6 meses por 2 años. El tratamiento es aceptable en situaciones especiales como inmunocomprometidas (HIV, uso de corticoides de forma crónica, transplantadas) dificultad de seguimiento [11].	<b>Moderada</b>
En pacientes menores de 25 años de edad con diagnóstico histológico de LIE-AG NIC 2 se prefiere la observación, el tratamiento es una opción aceptable [11].	<b>Modearda</b>
En pacientes menores de 25 años de edad con diagnóstico histológico de LIE-AG NIC 3 o si toda la unión escamocilíndrica o la lesión no es visible en la colposcopia, se debe realizar tratamiento, la observación no es aceptable [11].	<b>Moderada</b>
El proyecto LAST (The Lower Anogenital Squamous Terminology) añade inmunohistoquímica con marcación de proteína p16 para los resultados de LIE-AG NIC 2, lo que permite una mejor categorización [12].	<b>Baja</b>
El LIE-AG NIC 2 con marcación positiva fuerte y difusa en bloque, apoya la categorización de precáncer, es decir, lesión intraepitelial escamosa de alto grado [12].	<b>Baja</b>
El LIE-AG NIC 2 con marcación negativa o no en bloque, favorece el diagnóstico de LIE-BG [12].	<b>Baja</b>

<p>p16 se lo realiza en las siguientes situaciones:                      Diagnóstico diferencial entre una lesión precursora y una lesión simuladora de LIE (metaplasia inmadura, epitelios atróficos, cambios reactivos).                      Determinar si un LIE-AG NIC 2 se va a comportar como un LIE-BG o LIE-AG.                      En los casos en los que haya desacuerdo entre patólogos y uno de los diagnósticos diferenciales incluya LIE-AG.                      En aquellos cuadros histológicos menores LIE-BG en los que haya riesgo de perderse un LIE-AG, es decir en aquellas mujeres con citología previa LIE-AG, ASC-H, ASC-US/HPV 16+ o AGC [12].</p>	<b>Baja</b>
<p>La estimación del riesgo de una paciente de desarrollar LIE-AG NIC 3 inmediatamente y a cinco años depende de la valoración conjunta de sus resultados actuales de VPH y citología más historia de detección anterior, si es que la posee. El punto de corte es 4%, mujeres con el riesgo igual o mayor al 4% requieren intervención y mujeres con riesgo menor al 4% requieren vigilancia [7].</p>	<b>Baja</b>
<p>La histerectomía no es opción aceptable para el tratamiento primario de LIE-AG NIC 2-3 [11].</p>	<b>Moderada</b>
<p>Se puede obtener una muestra endocervical utilizando una cureta endocervical, que puede proporcionar estroma cervical para ayudar en la clasificación de la lesión, o un cepillo endocervical, que es menos propenso a una muestra insuficiente y puede tener una mayor sensibilidad [13].</p>	<b>Baja</b>

## RECOMENDACIONES

<p>En mujeres con diagnóstico histológico de LIE-AG NIC 2-3, se recomienda realizar procedimientos escisionales con radiofrecuencia; sin embargo, hay que considerar circunstancias especiales.</p>	<b>Débil a favor</b>
<p>Se recomienda que, en mujeres con diagnóstico histológico de LIE-AG NIC 2-3 y en donde no se cuente con equipo de radiofrecuencia, se debe realizar conización con bisturí frío.</p>	<b>Débil a favor</b>
<p>Se recomienda realizar escisiones cervicales acorde al tipo de zona de transformación 1, 2, 3.</p>	<b>Débil a favor</b>
<p>Se recomienda que en mujeres mayores de 25 años de edad con diagnóstico de LIE-AG, sin que se especifique (NIC 2-3), es preferible realizar tratamiento.</p>	<b>Débil a favor</b>

Se recomienda que en mujeres mayores de 25 años de edad con diagnóstico histológico de LIE-AG, sin que se especifique (NIC 2-3), la observación con colposcopia y test de VPH a los seis y 12 meses podrían ser una opción aceptable.	Débil a favor
Se recomienda que en mujeres menores y mayores de 25 años de edad con diagnóstico histológico de LIE-AG NIC 3 o si toda la unión escamocilíndrica o la lesión no es visible en la colposcopia, se debe realizar tratamiento. La observación no es aceptable.	Débil a favor
Escenario 1: LIE-AG NIC 2 sin uso de inmunohistoquímica p16. Se recomienda que, en pacientes mayores de 25 años de edad con diagnóstico histológico de LIE-AG NIC 2, en la que sean visibles toda la unión escamocilíndrica y la lesión, además de que no se demuestre una lesión mayor, se puede realizar observación con colposcopia y prueba de VPH a los seis y 12 meses durante un máximo de dos años.	Débil a favor
Se recomienda, en mujeres menores de 25 años de edad con diagnóstico histológico de LIE-AG, sin que se especifique (NIC 2-3), la observación o el tratamiento como opciones aceptables.	Débil a favor
Se recomienda que, en mujeres menores de 25 años de edad con diagnóstico histológico de LIE-AG NIC 2, se prefiera la observación; sin embargo, el tratamiento es una opción aceptable en situaciones excepcionales.	Débil a favor
Escenario 2: HSIL/NIC 2 y uso de inmunohistoquímica p16. Se recomienda que, en mujeres menores de 25 años de edad y con diagnóstico histológico de LIE-AG NIC 2, en quienes se realice p16 y este sea negativo, se debe realizar seguimiento citocolposcópico cada seis meses por dos años.	Débil a favor
Se recomienda que, en mujeres menores de 25 años de edad y con diagnóstico histológico de LIE-AG NIC 2 y con zona de transformación tipo 1-2, en quienes se realiza p16 y este sea positivo, se puede realizar seguimiento citocolposcópico. También se puede realizar tratamiento escisional.	Débil a favor
Se recomienda que, en mujeres mayores de 25 años de edad con diagnóstico histológico de LIE-AG NIC 2, en quienes se realice p16 y este sea negativo, se debe realizar control citocolposcópico por dos años.	Débil a favor
Se recomienda que, en mujeres mayores de 25 años con diagnóstico histológico de LIE-AG NIC 2, en quienes se realiza p16 y este sea positivo, realizar tratamiento escisional.	Débil a favor
No se recomienda en mujeres con diagnóstico histológico LIE-AG NIC 2-3, que no tengan otra patología de base, realizar histerectomía como tratamiento primario.	Débil a favor

## REFERENCIAS BIBLIOGRÁFICAS

- [1] Darragh TM, Colgan TJ, Cox JT, Heller DS, Henry MR, Luff RD, McCalmont T, Nayar R, Palefsky JM, Stoler MH, Wilkinson EJ, Zaino RJ, Wilbur DC; Members of LAST Project Work Groups. The Lower Anogenital Squamous Terminology Standardization Project for HPV-Associated Lesions: background and consensus recommendations from the College of American Pathologists and the American Society for Colposcopy and Cervical Pathology. *Arch Pathol Lab Med.* 2012 Oct; 136(10):1266-97. doi: 10.5858/arpa.LGT200570.
- [2] Khieu M, Butler SL. High grade squamous intraepithelial lesion. [internet]. Treasure Island (FL): StatPearls Publishing; 2020 Ene [actualización 2020 Sep 5]. <https://www.ncbi.nlm.nih.gov/books/NBK430728/>.
- [3] Castle PE, Schiffman M, Wheeler CM, Solomon D. Evidence for frequent regression of cervical intraepithelial neoplasia-grade 2. *Obstet Gynecol.* 2009 Ene; 113(1):18-25. doi: 10.1097/AOG.0b013e31818f5008.
- [4] Tainio K, Athanasiou A, Tikkinen KAO, Aaltonen R, Cárdenas J, Hernández, Glazer-Livson S, Jakobsson M, Joronen K, Kiviharju M, Louvanto K, Oksjoki S, Tähtinen R, Virtanen S, Nieminen P, Kyrgiou M, Kalliala I. Clinical course of untreated cervical intraepithelial neoplasia grade 2 under active surveillance: systematic review and meta-analysis. *BMJ.* 2018 Feb 27; 360:k499. doi: 10.1136/bmj.k499.

- [5] Andía D, Castro M, De la Fuente J, Hernández JJ, López JA, Martínez JC, Medina N, Quílez JC, Ramírez M, Ramón y Cajal JM. AEPCC-Guía: colposcopia. estándares de calidad. España Publicaciones AEPCC; 2018. pp:1-80.
- [6] Martin-Hirsch PP, Paraskevaidis E, Bryant A, Dickinson HO. Surgery for cervical intraepithelial neoplasia. *Cochrane Database Syst Rev*. 2013 Dic 4; (12):CD001318. doi: 10.1002/14651858.CD001318.pub3.
- [7] Egemen D, Cheung LC, Chen X, Demarco M, Perkins RB, Kinney W, Poitras N, Befano B, Locke A, Guido RS, Wisner AL, Gage JC, Katki HA, Wentzensen N, Castle PE, Schiffman M, Lorey TS. risk estimates supporting the 2019 ASCCP Risk-Based Management Consensus Guidelines. *J Low Genit Tract Dis*. 2020 Abr; 24(2):132-143. doi: 10.1097/LGT.0000000000000529.
- [8] Mello V, Sundstrom RK. Neoplasia intraepitelial cervical [internet]. Treasure Island (FL): StatPearls Publishing; 2020 Ene [Actualización 12 de agosto de 2020]. <https://www.ncbi.nlm.nih.gov/books/NBK544371/>.
- [9] Baloglu A, Uysal D, Bezircioglu I, Bicer M, Inci A. Residual and recurrent disease rates following LEEP treatment in high-grade cervical intraepithelial lesions. *Arch Gynecol Obstet*. 2010 Jul; 282(1):69-73. doi: 10.1007/s00404-009-1298-3.
- [10] Bornstein J, Bentley J, Bösze P, Girardi F, Haefner H, Menton M, Perrotta M, Prendiville W, Russell P, Sideri M, Strander B, Tatti S, Torne A, Walker P. Nomenclatura de la Federación Internacional de Colposcopia y Patología

Cervical: IFCCP 2011. Obstet Gynecol 2012 Jul; 120 (1):166-72.

- [11] Wrigth J, Goff B, Chakrabarti A. Cervical intraepithelial neoplasia: Management. Uptodate 2020. Lugar de publicación: editor. Fecha de publicación [fecha de actualización; fecha de consulta±. <https://www.uptodate.com/contents/cervical-intraepithelial-neoplasia-management>.
- [12] Nuño T, García F. The Lower Anogenital Squamous Terminology Project and its implications for clinical care. Obstetrics and gynecology clinics of North America. 2013; 40(2): 225-33. <https://doi.org/10.1016/j.ogc.2013.02.008>.
- [13] Teoh D, Musa F, Salani R, Huh W, Jiménez E. Diagnosis and management of adenocarcinoma *in situ*: a Society of Gynecologic Oncology evidence-based review and recommendations. Obstet Gynecol. 2020 Abr; 135(4):869-78. doi: 10.1097/AOG.0000000000003761.

## e. MANEJO DE LAS LESIONES GLANDULARES

La terminología utilizada para los informes de la citología endocervical se estandarizó en el sistema Bethesda del año 1988, pero esta clasificación ha sido discutida y revisada en los años 2001 y 2014, por las dificultades e imprecisiones que ofrecía para el diagnóstico de las lesiones endocervicales. En la clasificación de Bethesda del año 2014, se estandariza la interpretación de los informes de citología cervical, utilizando la siguiente terminología, para la patología glandular del cuello uterino [1]:

**Tabla 7. Clasificación Bethesda 2014 para la patología glandular del cuello uterino**

<b>Atípicas ACG (anteriormente denominadas AGUS)</b>
Células glandulares atípicas endocervicales (AEC)
Células glandulares atípicas endometriales
Células glandulares atípicas no especificadas (NOS)
<b>Células glandulares atípicas a favor de neoplasia</b>
Células endocervicales a favor de neoplasia
Células glandulares a favor de neoplasia
<b>Adenocarcinoma endocervical in situ (AIS)</b>
<b>Adenocarcinoma</b>
Endocervical
Endometrial
Extrauterino
No especificado (NOS)

**Fuente:** Atypical glandular cells: new Bethesda Terminology and Management Guidelines [2].

Los diagnósticos citológicos de las lesiones del endocérvix, por ejemplo, aquellas que se producen en los procesos benignos, como al estudiar el pólipos endocervical, la endometriosis, la hiperplasia microglandular, o al valorar los núcleos desnudos o las células, en la reacción de Arias Stella, pueden contener simultáneamente células normales y atípicas; estas últimas, no necesariamente neoplásicas, pues no reúnen todos los criterios citológicos, “sin cualificar”, para catalogarlas como neoplásicas, lo cual puede acarrear dificultad en el diagnóstico citológico.

La frecuencia de observación de células glandulares atípicas en los reportes de Papanicolaou varía de acuerdo con los diferentes laboratorios, entre un 0,08% a un 5,96%. En las biopsias de lesiones endocervicales, se ha encontrado la presencia de LIE-AG (NIC 2-3) simultáneamente.

La incidencia del hallazgo de las células glandulares se ha incrementado en los últimos años desde el 0,46% al 1,83%, siendo más frecuentes en las pacientes mayores de 40 años de edad (1,1-2,4 en 1000), en comparación con las mujeres jóvenes (0-0,8 en 1000).

EVIDENCIAS

TERMINOLOGÍA Y FACTORES DE RIESGO	
El término AGUS fue reemplazado por el de células glandulares atípicas (AGC) en la clasificación de Bethesda del año 2014 [1].	Baja
Se denomina AGC a las células glandulares con importantes anormalidades, pero que no cumplen con todos los criterios celulares para recibir el diagnóstico de adenocarcinoma <i>in situ</i> o invasor. [1, 3]	Baja



En la última revisión de la nomenclatura de Bethesda 2014, las células glandulares atípicas se dividen en: endocervicales, endometriales y glandulares atípicas no especificadas o indeterminadas (NOS) [1, 4].	<b>Baja</b>
Las células glandulares atípicas de origen indeterminado (NOS) son aquellas que no tienen especificado el sitio de donde provienen [1].	<b>Baja</b>
Las células glandulares atípicas deben ser identificadas y reportadas como endocervicales, endometriales, extrauterinas o NOS [1].	<b>Baja</b>
La presencia de células glandulares atípicas (AGC) en la citología cervical es un marcador importante para enfermedad premaligna del cuello uterino, del endocérnix, del endometrio y ocasionalmente está relacionada también con tumoraciones en otros lugares, como ovarios, trompas de Falopio y vagina. Menos frecuentemente se relacionan con malignidad extrauterina, como el cáncer de colon, mama y estómago; por tanto, el diagnóstico diferencial es de suma importancia [1, 5-6].	<b>Baja</b>
En los procesos benignos, como por ejemplo, el pólipo endocervical, la endometriosis, la hiperplasia microglandular, los núcleos desnudos y en las células de Arias Stella, pueden aparecer células glandulares endocervicales atípicas, pero generalmente no reúnen todos los criterios citológicos para que sean consideradas como neoplásicas [1].	<b>Baja</b>
Las AGC a favor de neoplasia se asocian en un 30% de los casos a lesiones premalignas o malignas del cuello uterino [1, 7-8].	<b>Alta</b>
El término ACG NOS, en la clasificación de Bethesda, corresponde a células glandulares atípicas no especificadas, que se caracterizan por presentar una atipia nuclear que excede en los cambios reactivos o reparativos, pero no presenta las características citológicas inequívocas, para clasificarlo como adenocarcinoma invasor. Se debe considerar que, en raras ocasiones, el AGC NOS se origina en otros órganos, como el ovario y las trompas de Falopio, o de tumores malignos provenientes de vagina, mama, colon y estómago [1, 8-9].	<b>Baja</b>
El VPH 16 está principalmente relacionado con el cáncer escamoso de cuello uterino, mientras que el VPH 18 se asocia con el adenocarcinoma [7, 10].	<b>Alta</b>
La anticoncepción hormonal administrada por más de 12 años y la infección por VPH con genotipos 16 y 18 se plantean como precedentes importantes para el desarrollo del adenocarcinoma <i>in situ</i> (AIS) del cuello uterino [11].	<b>Baja</b>
En las lesiones endocervicales y endometriales de origen glandular, la citología tiene una alta especificidad y una baja sensibilidad [12].	<b>Baja</b>
Durante el embarazo y el período de posparto inmediato, cuando la citología reporta AGC, puede tratarse de una reacción celular de Arias Stella, la cual puede confundirse con un adenocarcinoma [13].	<b>Baja</b>

AGC	
En las mujeres con un resultado citológico de AGC, se recomienda realizar curetaje endocervical o <i>cytobrush</i> , colposcopia y biopsia, puesto que las lesiones son generalmente pequeñas, aisladas y multifocales [14-15].	Baja
En las mujeres con un resultado citológico de AGC, que sean mayores de 35 años y presenten un sangrado uterino anormal, sumado a factores de riesgo para cáncer de endometrio, se recomienda realizar colposcopia, ecografía ginecológica, curetaje endocervical y biopsia endometrial [2, 14].	Baja
Si el resultado es negativo para AGC a favor de neoplasia, se recomienda realizar control con citología cada 4-6 meses por dos años y luego anual o el cribado disponible de acuerdo con la edad [7, 15].	Alta
Si durante los controles citológicos de la paciente con AGC persiste el hallazgo de AGC, se recomienda realizar una conización cervical amplia [7, 15].	Alta
El objetivo de realizar una conización cervical a las pacientes con AGC es tener una pieza histopatológica con márgenes negativos, lo que generalmente se logra con una profundidad de 10-25 mm en la incisión cervical (conización cervical tipo 3); sin embargo, tales dimensiones en las piezas quirúrgicas aumentan la tasa de estenosis y resultados adversos para los futuros embarazos [16].	Baja
AGC-NOS	
Un reporte citológico de células glandulares anormales a favor de neoplasia constituye una alerta, ya que la paciente puede tener un adenocarcinoma <i>in situ</i> , debido a que, en el endocervix, no se utiliza la gradación de la lesión como en el exocervix, con la terminología LIE BG (NIC 1), LIE AG (NIC 2, NIC 3) [1, 11, 17].	Baja
Un reporte citológico de AGC o AIS acompañado de una colposcopia normal, implica la necesidad de realizar un muestreo endocervical y endometrial, este último en caso de que la paciente sea mayor de 35 años o en el caso de que presente factores de riesgo o una citología con células atípicas endometriales [16].	Baja
Ante un reporte citológico de AGC o AIS acompañado de una colposcopia con áreas acetoblancas, metaplasia u otra anomalía, se recomienda realizar dos a cuatro biopsias dirigidas a las zonas alteradas, muestreo endocervical y endometrial, este último si la paciente es mayor de 35 años, presenta factores de riesgo o células endometriales atípicas en la citología [16].	Baja

Un reporte citológico de AIS o AGC a favor de neoplasia, acompañado de una colposcopia con biopsia y muestreo endocervical negativos, amerita la realización de un diagnóstico escisional [16].	<b>Baja</b>
En cualquiera de las situaciones anteriores, si no se puede observar completamente la unión escamocolumnar, independiente de las otras recomendaciones, se debe realizar un muestreo endocervical [16].	<b>Baja</b>
AIS	
El diagnóstico definitivo de AIS se obtiene con una pieza de conización cervical. La pieza quirúrgica obtenida también podría reportar invasión, en caso de existir [18-19].	<b>Baja</b>
En las pacientes con diagnóstico de AIS o AGC a favor de neoplasia, que no deseen fertilidad a futuro, se prefiere extender la incisión hasta los 18-20 mm. Se debe realizar un legrado endocervical (LEC) después de retirar la muestra de la escisión, para evaluar el canal endocervical restante [6, 7].	<b>Baja</b>
Si el resultado histopatológico de la pieza de la conización cervical es AIS con márgenes positivos, la tasa de enfermedad residual y de recurrencia es del 50 %-52 % [3, 19].	<b>Baja</b>
Si el resultado histopatológico de la pieza de la conización cervical es AIS con márgenes positivos, la tasa de cáncer invasivo es del 5%, por lo que, en casos muy específicos, se analizará la posibilidad de realizar un tratamiento conservador [14, 19-20].	<b>Baja</b>
Si el resultado histopatológico de la pieza de la conización cervical es AIS, con márgenes negativos, la tasa de cáncer invasivo es del 1,5% [14, 19].	<b>Baja</b>
En las pacientes con antecedente de AGC-NOS o AGC, cuyo resultado no fue confirmado en el pasado, se debe realizar el seguimiento actual con un cotest al momento de la valoración, luego al año y a los dos años. Si a los dos años se han obtenidos todos los resultados negativos, los controles pueden continuar cada tres años; sin embargo, si fuese positivo, se debe dirigir a la paciente a colposcopia y, si el resultado histopatológico de la biopsia practicada es un LIE-AG (NIC 2+) sin lesión glandular, el manejo será de acuerdo con la gradación del resultado [1, 2, 4].	<b>Baja</b>
En todas las mujeres con enfermedad persistente, recurrente o cáncer invasivo de cuello uterino, existe una relación estrecha entre la enfermedad y la positividad de la prueba del VPH, el hábito del tabaco, la edad avanzada, el estado de inmunosupresión, el uso infrecuente de preservativo, el uso de anticoncepción hormonal oral y la presencia de un esquema incompleto de vacunación contra el VPH [2, 14].	<b>Baja</b>

El riesgo de enfermedad residual en las mujeres con diagnóstico de AIS tratadas con conización es del 5,9% y el riesgo de progresión a cáncer invasivo es del 6,9%, por lo que se recomienda la histerectomía como tratamiento definitivo, a menos que la mujer desee conservar la fertilidad [4, 14].	<b>Baja</b>
Del 80% al 95% de los adenocarcinomas endocervicales están asociados con subtipos de VPH. El adenocarcinoma de cuello uterino de tipo habitual está relacionado con subtipos de VPH de alto riesgo como el VPH-16 o el VPH-18. El VPH se presenta en el 50-58 % de los adenocarcinomas endocervicales. El adenocarcinoma endocervical de tipo gástrico mucinoso se observa comúnmente en Japón y se asocia con la expresión del perfil inmune HIK1083 y MUC6 y la inactivación de la línea germinal de LKB1 observada en pacientes con síndrome de Peutz-Jegher (también llamado adenoma maligno). El carcinoma mucinoso, de tipo intestinal, es un tipo raro que muestra un 85% de positividad a MUC-2 y se encuentra asociado con el VPH. En los cánceres asociados al VPH, el riesgo de malignidad depende de la carga viral [21].	<b>Baja</b>
En las mujeres a quienes se les practicó una conización cervical por patología maligna o en aquellas con riesgo de malignidad, que se someten a un tratamiento para preservar la fertilidad, se recomienda realizar pruebas conjuntas con muestras endocervicales y pruebas de VPH cada seis meses durante tres años. Luego pueden pasar a una vigilancia anual durante dos años o hasta que se realice una histerectomía. Si no se realiza una histerectomía, y todas las pruebas han sido negativas durante cinco años, es razonable espaciar la vigilancia a cada tres años indefinidamente [6, 7, 16].	<b>Alta</b>
Los resultados del VPH son más predictivos de la recurrencia que la citología, por lo que, si la prueba del VPH continúa siendo negativa, se puede evitar la histerectomía. Si los resultados del VPH en la vigilancia son positivos, la paciente debe proceder a la histerectomía, una vez que se complete la maternidad [6, 7].	<b>Alta</b>
Se puede considerar la revisión de las placas ante un diagnóstico citológico de AGC o AIS o repetir la citología en un año, en mujeres jóvenes (menores de 25 años) con colposcopia e histopatología negativas, antes de realizar un tratamiento de escisión [22].	<b>Baja</b>
En las pacientes con ACG o AIS los márgenes de la pieza de conización cervical son importantes, ya que los bordes positivos implican una recurrencia de 49,3%; sin embargo, la negatividad no implica que existe un control total, ya que existe la posibilidad de recidiva del 3%, pero el riesgo de un carcinoma posterior al tratamiento conservador es menos del 1%. Por lo tanto, en mujeres con deseo de preservar la fertilidad, se puede realizar una nueva conización cervical [22].	<b>Baja</b>

El seguimiento del AIS poshisterectomía no está estandarizado. En las pacientes con tratamiento conservador, es razonable recomendar una colposcopia cervical y una citología o pruebas de VPH. En las mujeres con alto riesgo, el seguimiento se debe realizar cada seis meses en los primeros dos años y luego cada 12 meses durante los siguientes tres años. La colposcopia puede identificar eficazmente una posible enfermedad residual o la progresión temprana de la enfermedad (como neoplasia intraepitelial vaginal de alto grado o carcinoma invasivo, en casos relacionados con el VPH) [22].	<b>Baja</b>
En las pacientes con diagnóstico de AIS que inicialmente se sometieron a un tratamiento conservador para preservar la fertilidad, que posteriormente completan su maternidad, es aceptable realizar una histerectomía o continuar con la vigilancia, esto último, en especial, en aquellas pacientes con resultados consistentemente negativos de la prueba del VPH durante la vigilancia. Para las pacientes que han tenido VPH positivo o recurrencia de la lesión y han terminado su deseo de fertilidad, se prefiere histerectomía, o considerar realizar una traquelectomía cervical [16].	<b>Baja</b>
En las pacientes con diagnóstico de AIS que se han realizado un tratamiento para preservar la fertilidad, el seguimiento a largo plazo se recomienda con una combinación de pruebas conjuntas, colposcopia y muestreo endocervical. No se ha especificado la frecuencia del seguimiento. En las pacientes con AIS se ha demostrado persistencia en el 13 %, recurrencia en el 4% o progresión de la enfermedad tan tarde como tres años después de la escisión inicial [16].	<b>Baja</b>
Los procedimientos de escisión durante el embarazo están asociados con un mayor riesgo de hemorragia, aborto y parto prematuro. Adicionalmente, existe una mayor tasa de enfermedad residual después de los procedimientos de escisión realizados durante el embarazo, en comparación con los realizados en una no embarazada. Por lo tanto, aunque la conización es generalmente recomendada para el tratamiento de AIS diagnosticado por biopsia, no se recomienda durante el embarazo, a menos que haya sospecha de un cáncer invasivo, que afectaría el curso del embarazo. Si la conización es necesaria durante el embarazo, el momento ideal del procedimiento es durante el segundo trimestre [16].	<b>Baja</b>
Los procedimientos de escisión no deben realizarse dentro de las cuatro semanas posteriores al parto, debido a un mayor riesgo de hemorragia o de extensión de la herida producida en el cérvix por el paso del feto. Si se realiza la conización durante el embarazo, debe acompañarse de la colocación de un cerclaje profiláctico. En casos de riesgo de invasión tumoral al cérvix, se puede realizar la conización cervical, tan pronto como a las cuatro semanas después del parto, siendo esta una opción aceptable [16].	<b>Baja</b>

El cáncer de cérvix de origen escamoso o glandular tiene factores de riesgo asociados, tanto en la incidencia, como en la recurrencia. Por lo tanto, los factores que inhiben la supresión del VPH son elementos de riesgo para el desarrollo de AIS; dentro de los cuales se encuentran: inmunosupresión (enfermedad reumatológica con dos o más inmunosupresores, virus de inmunodeficiencia humana, trasplante de órganos (por el uso de inmunosupresores) y tabaquismo) [16].	Baja
El uso de píldoras anticonceptivas orales constituye un factor de riesgo para el desarrollo de AIS [18]. Por el contrario, se prevé que la vacunación contra el VPH funcione como un agente protector [16].	Baja

RECOMENDACIONES

Para emitir un diagnóstico certero en un informe citológico de AGC, se debe realizar un riguroso estudio, que incluya una colposcopia. Si es necesario, se realizará una biopsia de cérvix (por la asociación que presentan las lesiones intraepiteliales escamosas de alto grado, exocervicales, con las células glandulares atípicas, endocervicales) y un legrado endocervical o <i>cytobrush</i> .	Débil a favor
Si después de realizada la colposcopia y la biopsia cervical se obtiene un resultado negativo para ACG a favor de neoplasia, la paciente debe continuar con controles citológicos cada 4-6 meses por dos años y luego anual o de acuerdo con el cribado por edad. Si en algún control se vuelve a identificar una citología ACG, se recomienda realizar una conización cervical.	Débil a favor
Si la paciente es mayor de 35 años y/o presenta un sangrado uterino anormal, se realizará una ecografía transvaginal y se tomará una biopsia de endometrio.	Débil a favor
Para llegar al diagnóstico del AIS, se recomienda realizar el examen colposcópico, seguido por un legrado endocervical o <i>cytobrush</i> , para obtener un diagnóstico histológico con estos datos se procede a la conización cervical.	Débil a favor
Se recomienda realizar un legrado endocervical a pesar de que se pueden encontrar falsos negativos, ya que no siempre se logran obtener las muestras del fondo de las criptas glandulares y las lesiones son generalmente pequeñas, aisladas y multifocales.	Débil a favor

Ante el reporte citológico de ACG a favor de neoplasia debe realizarse una conización cervical tipo 3, al tratarse de una lesión multifocal, para un diagnóstico definitivo, ya que puede tratarse de un AIS.	<b>Débil a favor</b>
En pacientes con paridad cumplida con diagnóstico de AIS, la indicación es la histerectomía.	<b>Débil a favor</b>
En pacientes con deseos de fertilidad, una opción aceptable es la conización cervical. Una vez completada la paridad, se plantea realizar una histerectomía. Si no se realiza una histerectomía y todas las pruebas han sido negativas durante cinco años, es razonable espaciar la vigilancia a cada tres años.	<b>Débil a favor</b>
Se recomienda realizar la prueba de VPH-AR ya que constituye el factor predictivo más importante de recurrencia o persistencia en pacientes seguidas a largo plazo, después de una conización por AIS.	<b>Débil a favor</b>
En mujeres mayores de 35 años o con factores de riesgo para cáncer endometrial, se recomienda realizar una ecografía ginecológica y biopsia endometrial.	<b>Débil a favor</b>
En mujeres menores de 25 años, con presencia de ACG, se recomienda repetir la citología en un año y, si la lesión persiste, realizar la colposcopia.	<b>Débil a favor</b>
En mujeres inmunodeprimidas, sin importar la edad, con resultado de ACG se recomienda referencia temprana a colposcopia, con o sin resultados de prueba de VPH.	<b>Débil a favor</b>
Se recomienda realizar seguimiento con citología, colposcopia, curetaje endocervical cada seis meses y prueba de VPH después de dos años y luego cada tres años a las mujeres con AIS que desean conservar su fertilidad y tengan márgenes de conización negativos y curetaje endocervical negativo.	<b>Débil a favor</b>
Se recomienda realizar el seguimiento en mujeres con AIS que desean conservar su fertilidad y tengan márgenes de conización positivos con colposcopia, curetaje endocervical a los seis meses del tratamiento y prueba de VPH después de dos años y luego cada tres años.	<b>Débil a favor</b>
En pacientes con antecedentes de AIS, se recomienda reconización si la citología es positiva a los seis meses del tratamiento, y en mujeres que desean conservar su fertilidad con márgenes de conización positivos.	<b>Débil a favor</b>

En pacientes con antecedente de AIS, en los casos de recidiva, las opciones de tratamiento varían desde el seguimiento con citología, determinación del VPH, colposcopia hasta reconización, traquelectomía e hysterectomía.	<b>Débil a favor</b>
La hysterectomía es una opción razonable cuando el cuello uterino no es adecuado para la reconización o las pacientes tengan paridad completa.	<b>Débil a favor</b>
Se recomienda en todas las mujeres con enfermedad persistente, recurrente o cáncer invasivo, valorar la relación estrecha de la enfermedad con la positividad de VPH, tabaquismo, edad avanzada, estado de inmunosupresión, uso infrecuente de preservativo, uso de anticoncepción oral y vacunación incompleta contra VPH.	<b>Débil a favor</b>

## REFERENCIAS BIBLIOGRÁFICAS

- [1] Goodman A, Huh W. Cervical cytology: Evaluation of atypical and malignant glandular cells. Uptodate (Internet). LUGAR DE PUBLICCIÓN: EDITOR. 2020 [consulta 2021 Jun 29]. <https://www.uptodate.com/contents/cervical-cytology-evaluation-of-atypical-and-malignant-glandular-cells>.
- [2] Levine, L., Lucci, J., Dinh, T. Atypical glandular cells: new Bethesda Terminology and Management Guidelines. Obst and Gynec Survey. 2003; 58:6.
- [3] Costa S, Venturoli S, Negri G, Sideri M, Preti M, Pesaresi M, Falasca A, Barbieri D, Zerbini M, Santini D, Sandri MT, Ghiringhello B, Caroppo Venturini N, Syrjänen S, Syrjänen K. Factors predicting the outcome of conservatively treated adenocarcinoma in situ of the uterine cervix: an analysis of 166 cases. Gynecol Oncol. 2012 Mar; 124(3):490-5. doi: 10.1016/j.ygyno.2011.11.039.



- [4] Cancer Council Australia Cervical Cancer Screening Guidelines Working Party. National Cervical Screening Program: Guidelines for the management of screen-detected abnormalities, screening in specific populations and investigation of abnormal vaginal bleeding. Sydney: Cancer Council Australia. [Version URL: <https://wiki.cancer.org.au/australiawiki/index.php?oldid=215735>, cited 2021 Nov 21]. Available from: [https://wiki.cancer.org.au/australia/Guidelines:Cervical\\_cancer/Screening](https://wiki.cancer.org.au/australia/Guidelines:Cervical_cancer/Screening).
- [5] Chan C, Cheung K. Clinical significance and management of cervical atypical glandular cells of undetermined significance. *Hong Kong Medical Journal*. 2003; 9: 346-51.
- [6] Perkins, R. B., Guido, R. S., Castle, P. E., Chelmow, D., Einstein, M. H., Garcia, F., Huh, W. K., Kim, J. J., Moscicki, A. B., Nayar, R., Saraiya, M., Sawaya, G. F., Wentzensen, N., Schiffman, M., & 2019 ASCCP Risk-Based Management Consensus Guidelines Committee (2020). 2019 ASCCP Risk-Based Management Consensus Guidelines for Abnormal Cervical Cancer Screening Tests and Cancer Precursors. *Journal of lower genital tract disease*, 24(2), 102–131. <https://doi.org/10.1097/LGT.0000000000000525>
- [7] Salani R, Puri I, Bristow RE. Adenocarcinoma in situ of the uterine cervix: a metaanalysis of 1278 patients evaluating the predictive value of conization margin status. *Am J Obstet Gynecol*. 2009 Feb; 200(2):182.e1-5. doi: 10.1016/j.ajog.2008.09.012.
- [8] Correction to: SOGC Clinical Practice Guideline 196, 2007 Ago. Canadian consensus guidelines on human papilloma-virus. *J Obstet Gynaecol Can* 2007; 29(Suppl 3):S15-S21. J

Obstet Gynaecol Can. 2008 Abr; 30(4):310-1. doi: 10.1016/S1701-2163(16)32807-9.

- [9] Frumovitz M. Invasive cervical cancer: Epidemiology, risk factor, clinical manifestations, and diagnosis. Up To Date [internet]. 2020 [consulta 2021 Jun 07]. <https://www.uptodate.com/contents/invasive-cervical-cancer-epidemiology-risk-factors-clinical-manifestations-and-diagnosis>.
- [10] Eifel P, Berek J, Markman M. Cancer of the cervix, vagina and vulva. En: DeVita V, Lawrence T, Rosenberg S. Cancer. Principles & Practice of Oncology. 9.a es. Filadelfia: Wolters Kluwer Health / Lippincott Williams & Wilkins. 2011. p. 1311-44.
- [11] Randall M, Fracasso P, Toita T, Cervix. En: Barakat R, Markman M, Randall M. Principles and Practice of Gynecologic Oncology. 6.a ed. Filadelfia: Wolters Kluwer Health / Lippincott Williams & Wilkins. 2013; 21. p. 598-660.
- [12] National Cancer Institute. Understanding cervical changes: a health guide for women [internet]. Bethesda: National Cancer Institute. Fecha de publicación [consulta 2021 Jun 29]. <https://www.cancer.gov/publications/patient-education/understanding-cervical-changes>.
- [13] Luks S, Simon RA, Lawrence WD. Arias-Stella reaction of the cervix: The enduring diagnostic challenge. Am J Case Rep. 2012; 13:271-5. doi: 10.12659/AJCR.883584.
- [14] Orozco L, Tristán M, Beitia A, Vreugdenhil M, Andrino R, Aguero C, García M, Umaña A, Guerrero S, Cruz J, Guidos M, Cárcamo W, Rodríguez H. Guía de práctica

clínica para el manejo de lesiones premalignas del cuello de útero. El Salvador. FECASOG; 2017. <http://www.fecasog.com/sites/default/files/2017-04/Manejo-de-lesiones-premalignas-de-cuello-del-utero.pdf>.

- [15] Kaferle JE, Malouin JM. Evaluation and management of the AGUS Papanicolaou smear. *Am Fam Physician*. 2001 Jun 1; 63(11):2239-44.
- [16] Teoh D, Musa F, Salani R, Huh W, Jimenez E. Diagnosis and management of adenocarcinoma in situ: a Society of Gynecologic Oncology Evidence-Based Review and Recommendations. *Obstet Gynecol*. 2020 Abr; 135(4):869-78. doi: 10.1097/AOG.0000000000003761.
- [17] Marcela C, Schorge J. Cervical adenocarcinoma in situ [internet]. Uptodate. 2020 [consulta 2021 Jun 29]. <https://www.uptodate.com/contents/cervical-adenocarcinoma-in-situ>.
- [18] Marcela C, Schorge J. Invasive cervical adenocarcinoma [internet]. Ciudad: Uptodate. 2020. [consulta 2021 Jun 29]. <https://www.uptodate.com/contents/invasive-cervical-adenocarcinoma>
- [19] Santa María J, Álvarez E, Bermúdez M, García S, Pato M, Couso B. Importance of surgical margins affected in cervical uerine conization. *Ginecol Obstet Mex*. 2020; 88(9): 586-97. <https://www.medigraphic.com/pdfs/ginobsmex/gom-2020/gom209d.pdf>
- [20] Puerto de Amaya M. Anomalías epiteliales glandulares y la importancia de los diagnósticos diferenciales. Estudio de caso. Elsevier, Repertorio de Medicina y Cirugía. 2017; 26 (2): 121-8. <https://www.elsevier.es/>

es-revista-repertorio-medicina-cirugia-263-articulo-anomalias-epiteliales-glandulares-importancia-diagnosticos-S0121737217300407

- [21] Arshi J, Farci F. Atypical Glandular Cells (AGS) [internet]. Treasure Island (FL): StatPearls Publishing; 2021 Ene [actualización 2020 Oct 28].
- [22] Ciavattini A, Giannella L, Delli Carpini G, Tsiroglou D, Sopracordevole F, Chiossi G, Di Giuseppe J; Italian Society of Colposcopy and Cervico-Vaginal Pathology (SICPCV). Adenocarcinoma in situ of the uterine cervix: Clinical practice guidelines from the Italian Society of Colposcopy and Cervical Pathology (SICPCV). Eur J Obstet Gynecol Reprod Biol. 2019 Sep; 240:273-7. doi: 10.1016/j.ejogrb.2019.07.014.

## PREGUNTA PICO 6

**¿Cuáles son las estrategias de seguimiento más efectivas para disminuir el índice de recidiva, la recurrencia o persistencia de las lesiones precursoras de cáncer?**

### LESIÓN INTRAEPITELIAL DE BAJO GRADO

La neoplasia intraepitelial de bajo grado (NIC 1) es una enfermedad transitoria que, en el transcurso de dos años, puede regresar espontáneamente. Por tanto, solo requiere observación; sin embargo, si persiste por más de este tiempo es importante considerar el tratamiento como se mencionó en la pregunta anterior.

### LESIÓN INTRAEPITELAL DE ALTO GRADO

La escisión electroquirúrgica con asa LEEP es el tratamiento estándar en mujeres con diagnóstico histológico NIC 2-3; dichas mujeres presentan un riesgo más alto de desarrollar NIC2 + en comparación con la población femenina en general. La presencia de márgenes comprometidos en la pieza quirúrgica obtenida tras el tratamiento resulta ser un factor subóptimo para predecir la recurrencia/recidiva de la enfermedad en comparación con la persistencia del VPH. Por esto se requiere de pruebas altamente sensibles que permitan hacer un adecuado seguimiento a las pacientes postratamiento.

Los métodos habituales de seguimiento han sido la citología y la colposcopia; sin embargo, estudios actuales demuestran que la prueba de VPH es una alternativa preferible.

En la pregunta sobre tratamiento de lesiones de bajo y alto grado ya se han considerado puntos importantes sobre seguimiento; sin embargo, en este acápite se realiza una revisión general de este importante tema.

EVIDENCIA

EVIDENCIA LIE-BG	CALIDAD
Dentro del 60%-80% de LIE-BG regresionan espontáneamente, sin necesidad de tratamiento [1].	Moderada
En el seguimiento de pacientes con diagnóstico histológico de NIC 1, es importante considerar la edad y los antecedentes [2].	Baja
En mujeres menores de 25 años con diagnóstico de LIE-BG que han seguido su control citocolposcópico por dos años y estos son negativos, el seguimiento debe ser citología anual. Si presentan tres citologías anuales negativas, pasa al control de rutina [3].	Moderada
Mujeres mayores de 25 años con diagnóstico de LIE-BG que han seguido su control citocolposcópico por dos años y estos han sido negativos; el seguimiento PREFERIBLE debe ser prueba de VPH anual. Si presenta tres controles negativos, pasa al control de rutina. Si no se cuenta con prueba de VPH, es ACEPTABLE realizar citología anual por tres años consecutivos. Si presenta tres citologías anuales negativas, pasa al control de rutina [3].	Moderada

## RECOMENDACIÓN

RECOMENDACIÓN NIC 1	
Se recomienda que las mujeres que tengan diagnóstico histológico de NIC 1, deben tener seguimiento por dos años.	Débil a favor
Se recomienda que, en el seguimiento de mujeres con diagnóstico histológico de NIC 1, se debe considerar edad y los antecedentes de las pacientes.	Débil a favor
Se recomienda que, en mujeres menores de 25 años con diagnóstico de LIE-BG, en quienes después de dos años de seguimiento citocolposcópico, sus controles hayan sido negativos, el seguimiento debe ser con citología anual consecutiva. Si presentan tres citologías anuales negativas, pasa al control de rutina.	Débil a favor
Se recomienda que, en mujeres mayores de 25 años con diagnóstico de LIE-BG que han cumplido su control por dos años y estos son negativos, el seguimiento PREFERIBLE debe ser test de VPH anual. Si presenta tres controles negativos, pasa al control de rutina. Si no se cuenta con prueba de VPH, es ACEPTABLE realizar citología anual por tres años consecutivos. Si presenta tres citologías anuales negativas, pasa al control de rutina.	Débil a favor

EVIDENCIA LIE-AG	CALIDAD
En el seguimiento de mujeres tratadas por lesiones precancerosas (NIC 2-3) mediante un procedimiento de escisión quirúrgica con asa LEEP, es obligatorio realizar pruebas de alta sensibilidad, debido a las recaídas del 10% dentro de los dos años de seguimiento [4].	Alta
La recurrencia de las lesiones premalignas tiene un doble origen: puede ser el resultado de una enfermedad residual o una enfermedad nueva [5].	Alta
Varios factores influyen en la enfermedad recurrente: Persistencia del VPH 16 posterior a tratamiento se asocia con mayor tasa de recaída que con los otros VPH-AR [6]. Mujeres mayores de 30 años con adenocarcinoma <i>in situ</i> (AIS) con márgenes endocervicales positivos y las lesiones >8 mm presentan mayor recurrencia de AIS [7]. Un margen libre no siempre indica una escisión completa debido a la posibilidad de lesiones multifocales [8].	Alta

Debido al riesgo sustancial de recurrencia de la enfermedad, es importante, durante el seguimiento, el uso de métodos con alta sensibilidad y especificidad, el uso de la prueba de VPH ha demostrado ser más sensible en determinar la recurrencia de NIC en comparación de la citología sola [3].	Moderada
La prueba de VPH es la opción PREFERIBLE para el seguimiento de pacientes tratadas por NIC 2-3, debe ser usada en mujeres mayores de 25 años de edad al año del tratamiento [3]; si no se dispone o no es posible el uso de la prueba de VPH, la valoración citolocolposcópica, es una opción ACEPTABLE, se debe realizar cada seis meses por dos años [9].	Moderada
Durante el seguimiento posterior a los dos años de tratamiento de mujeres con lesiones precancerosas (NIC 2-3) se debe realizar prueba de VPH anual. Si tres pruebas consecutivas anuales de VPH son negativas, pasa al control con test de VPH cada tres años por 25 años; si no se cuenta con prueba de VPH, el seguimiento se lo debe hacer con citología anual por tres años consecutivos. Si estas son negativas, pasa al control citológico cada tres años por 25 años [3].	Moderada
Si durante el seguimiento se presenta una prueba de VPH positiva o citología anormal, la paciente debe ser remitida a colposcopia [3].	Moderada
La persistencia de NIC 2+ o legrado endocervical positivo posterior a tratamiento amerita repetir la escisión; sin embargo, hay que consensuarlo con el paciente considerando la edad y el deseo de fertilidad [3].	Moderada
El seguimiento de pacientes posterior a tratamiento por NIC 2-3 debe continuar durante 25 años, así eso implique que supere la edad de cesación del tamizaje, es decir los 65 años [10].	Moderada

RECOMENDACIÓN SEGUIMIENTO LIE-AG	
Se recomienda que mujeres que han sido sometidas a procedimiento de escisión cervical por NIC 2-3 deben tener un seguimiento más estricto por dos años.	<b>Fuerte a favor</b>
Se recomienda que el seguimiento de mujeres mayores de 25 años sometidas a escisión cervical por NIC 2-3 sea realizado PREFERIBLEMENTE con prueba de VPH al año y seguimiento citolocolposcópico cada seis meses por dos años.	<b>Débil a favor</b>



Se recomienda que, luego de dos años de seguimiento postratamiento de mujeres con NIC 2-3 es PREFERIBLE realizar prueba de VPH anual por tres años. Si estas son negativas, se debe realizar prueba de VPH cada tres años por 25 años. En el caso de no contar con prueba de VPH, se debe realizar citología anual por tres años. Si estas son negativas, realizar citología cada tres años por 25 años.	<b>Débil a favor</b>
Se recomienda que si durante el seguimiento se tiene prueba de VPH positiva o citología anormal, la paciente debe ser referida a colposcopia.	<b>Débil a favor</b>
Se recomienda que, mujeres que hayan sido tratadas con escisión cervical por NIC 2-3 y que durante el seguimiento hayan requerido colposcopia y presenten persistencia de NIC 2+ o legrado endocervical positivo, deben ser sometidas a nueva escisión; sin embargo, se debe consensuar con la paciente, considerando la edad y el deseo o no de fertilidad.	<b>Débil a favor</b>
Se recomienda que mujeres que hayan sido tratadas con escisión cervical por NIC 2-3 deben tener un seguimiento por 25 años, incluso si eso implica que exceda más allá de los 65 años.	<b>Débil a favor</b>

## REFERENCIAS BIBLIOGRÁFICAS

- [1] Ostör AG. Natural history of cervical intraepithelial neoplasia: a critical review. Int J Gynecol Pathol. 1993 Abr;12(2):186-92.
- [2] Manisha AJ, Limaïem F. Cervical intraepithelial squamous cell lesion [internet]. Treasure Island (FL): StatPearls Publishing; 2020 Ene. [actualización 2020 Oct 16]. <https://www.ncbi.nlm.nih.gov/books/NBK559075/>
- [3] Wright J, Goff B, Chakrabarti A. Cervical intraepithelial neoplasia: Choosing excision versus ablation, and prognosis and follow-up after treatment [internet]. Uptodate. 2020 Agosto.

- [4] Hoyer H, Mehlhorn G, Scheungraber C, Hagemann I, Hirchenhain C, Woelber L, Stolte C, Hampl M, Scherbring S, Denecke A, Bartels J, Ebert AD, Meneder S, Petzold A, Heller T, Heidtke KR, Schwarz E, Stübs F, Schütze S, Stange EL, Jaeger A, Martignoni F, Dellmann A, Rody A, Hillemanns P, Fehm T, Petry KU, Böhmer G, Schmalfeldt B, Wimberger P, Beckmann MW, Runnebaum IB, Dürst M. Evaluation of integrated HPV DNA as individualized biomarkers for the detection of recurrent CIN2/3 during post-treatment surveillance. *Cancers (Basel)*. 2021 Jul 1; 13(13):3309. doi: 10.3390/cancers13133309.
- [5] Bjørnerem MS, Sørbye SW, Skjeldestad FE. Recurrent disease after treatment for cervical intraepithelial neoplasia-The importance of a flawless definition of residual disease and length of follow-up. *Eur J Obstet Gynecol Reprod Biol*. 2020 May; 248:44-9. doi: 10.1016/j.ejogrb.2020.03.022.
- [6] Bruno MT, Cassaro N, Garofalo S, Boemi S. HPV16 persistent infection and recurrent disease after LEEP. *Virol J*. 2019 Nov 27; 16(1):148. doi: 10.1186/s12985-019-1252-3.
- [7] Codde E, Munro A, Stewart C, Spilsbury K, Bowen S, Codde J, Steel N, Leung Y, Tan J, Salfinger SG, Mohan GR, Cohen PA. Risk of persistent or recurrent cervical neoplasia in patients with 'pure' adenocarcinoma-in-situ (AIS) or mixed AIS and high-grade cervical squamous neoplasia (cervical intra-epithelial neoplasia grades 2 and 3 (CIN 2/3)): a population-based study. *BJOG*. 2018 Ene; 125(1):74-9. doi: 10.1111/1471-0528.14808.
- [8] Kang WD, Oh MJ, Kim SM, Nam JH, Park CS, Choi HS. Significance of human papillomavirus genotyping

with high-grade cervical intraepithelial neoplasia treated by a loop electrosurgical excision procedure. *Am J Obstet Gynecol.* 2010 Jul; 203(1):72.e1-6. doi: 10.1016/j.ajog.2010.01.063.

- [9] Ministerio de Salud y Protección Social. Guía de Práctica Clínica para el manejo del cáncer de cuello uterino invasivo. Guía para pacientes y cuidadores. Colombia 2014.
- [10] Fontham ETH, Wolf AMD, Church TR, Etzioni R, Flowers CR, Herzig A, Guerra CE, Oeffinger KC, Shih YT, Walter LC, Kim JJ, Andrews KS, DeSantis CE, Fedewa SA, Manassaram-Baptiste D, Saslow D, Wender RC, Smith RA. Cervical cancer screening for individuals at average risk: 2020 guideline update from the American Cancer Society. *CA Cancer J Clin.* 2020 Sep; 70(5):321-46. doi: 10.3322/caac.21628.

## PREGUNTA PICO 7

**¿Cuáles son las indicaciones para el tamizaje y manejo integral de las lesiones cervicales precursoras del cáncer de cuello uterino en poblaciones especiales?**

### **a.- TAMIZAJE Y MANEJO DE LIE-BG Y LIE-AG EN PACIENTES INFECTADAS CON VIH**

Está establecido que una estrategia de tamizaje o cribado que esté bien organizada e implementada y que brinde una cobertura al mayor porcentaje de la población femenina, junto con una adecuada educación, ayudará a disminuir el cáncer de cuello uterino [1-2].

La citología es la única estrategia responsable del descenso del cáncer de cuello uterino [3]. En las últimas décadas, se ha cuestionado su sensibilidad y se han incluido a las pruebas de VPH en el tamizaje cervical [4]; sin embargo, en el país, las pruebas de biología molecular tienen una cobertura poblacional mínima (subóptima).

Ecuador no cuenta con una estrategia de tamizaje estandarizada para las mujeres inmunodeprimidas y para las mujeres embarazadas. No se ha establecido en qué momento realizar el tamizaje, ni cuál sería la mejor estrategia para estos grupos poblacionales.

Las pacientes infectadas con el virus de la inmunodeficiencia humana (VIH) son 10% más susceptibles de desarrollar lesiones cervicales premalignas LIE-AG (NIC 2-3) en comparación con

la población general [5]; además, tienen un riesgo 10 veces mayor de desarrollar carcinoma de células escamosas de ano [6]. Sin embargo, cuando estas mujeres reciben tratamiento antirretroviral, el riesgo disminuye [7].

El nivel de inmunosupresión, medido por el número de linfocitos T CD4, tiene estrecha relación con la incidencia de anomalías citológicas cervicales. Los recuentos más bajos de linfocitos CD4 se asocian con un mayor riesgo de anomalías del cuello uterino, incluido el cáncer [8].

La infección por VIH (virus de inmunodeficiencia humana) y el SIDA (síndrome de inmunodeficiencia adquirida) son extremos diferentes del espectro de enfermedades causadas por el VIH. Las personas con SIDA tienen un mayor riesgo de desarrollar diversas neoplasias malignas inducidas por virus [9].

A diferencia de las pacientes inmunocompetentes, en las pacientes con VIH existe la necesidad de valorar la región anal, ya que la prevalencia de LIE-AG anal es del 27% y el riesgo es mayor cuando los linfocitos CD4 son menores o iguales a 200 células/ml [10].

## EVIDENCIA

No existe un programa o una prueba estándar para la detección del cáncer de cuello uterino en las mujeres seropositivas al virus de inmunodeficiencia humana (VIH) [11].	<b>Baja</b>
Los países realizan la detección según los recursos y la experiencia disponible [12].	<b>Alta</b>
Las tasas de cáncer de cuello uterino en las pacientes VIH positivas son más altas, por la mayor persistencia del VPH [11].	<b>Alta</b>

Los métodos de detección utilizados para las mujeres seropositivas al VIH son los mismos que para las mujeres VIH negativas, con resultados clínicos y precisión variables [5].	<b>Alta</b>
El embarazo y la infección por VIH pueden contribuir al aumento de la susceptibilidad para contraer VPH, por el estado inmunológico de las pacientes [12].	<b>Baja</b>
Cualquier tipo de VPH a nivel del cuello uterino, en mujeres con VIH, puede incrementar el riesgo para el apareamiento de lesiones premalignas [12].	<b>Baja</b>
Los genotipos de VPH 16, 18 y 45 son importantes para la gradación del riesgo en las pacientes VIH positivas [13].	<b>Alta</b>
Las pacientes VIH positivas tienen una incidencia de dos a cinco veces más de cáncer de cuello uterino, en comparación con las pacientes sin VIH. Esta tasa se incrementa si el recuento de los linfocitos CD4 es menor a 200 células/ml [14].	<b>Media</b>
Cualquier tipo de VPH en el cuello uterino, en mujeres con VIH, puede incrementar el riesgo para el apareamiento de lesiones premalignas [12].	<b>Alta</b>
El carcinoma de células escamosas del canal anal en mujeres que viven con VIH puede presentarse con mayor frecuencia si hay antecedentes de lesión intraepitelial escamosa del cérvix [15].	<b>Alta</b>
La utilidad de la citología anal en las personas infectadas por el VIH es limitada, porque no hay ensayos clínicos aleatorios publicados que evalúen muchos aspectos [15].	<b>Baja</b>
La prueba del VPH tiene mayor precisión/eficiencia que otros métodos, con una sensibilidad del 80% al 97% y una especificidad del 51% al 78% [5, 16].	<b>Alta</b>
Las mujeres recién diagnosticadas de VIH deben realizarse una prueba de VPH [17].	<b>Baja</b>
Se debe realizar cotest cada tres años en mujeres VIH positivas con un conteo de linfocitos CD4 mayor a 200 células/ml o en aquellas pacientes con tratamiento antirretroviral [18].	<b>Baja</b>
Se debe realizar cotest anual si el conteo de linfocitos CD4 está por debajo de 200 células/ $\mu$ l o en aquellas pacientes sin tratamiento antirretroviral [18].	<b>Baja</b>
Instaurar un programa tamizaje con citología para la detección del cáncer anal en las mujeres VIH positivas [19-20].	<b>Baja</b>
El tamizaje cervical en las pacientes infectadas con el VIH debe iniciarse en cuanto se establece el diagnóstico de la enfermedad [21].	<b>Baja</b>

Las pruebas de detección del cáncer de cuello uterino, en mujeres con infección por el VIH, deben continuar durante toda la vida y no suspenderse a los 65 años, como en la población general [21].	<b>Baja</b>
Un estado inmunológico deficiente se puede caracterizar por un número $\leq 500$ células CD4+, ya que este confiere una mayor positividad al VPH, en comparación con un estado inmunológico normal. Mientras menor es el recuento de CD4+, mayor es la tasa de positividad para el VPH [22].	<b>Moderada</b>
La positividad para el VPH también se incrementa de acuerdo con el valor de la carga viral [22].	<b>Moderada</b>
Las pacientes infectadas por el VIH presentan lesiones extensas en el momento del diagnóstico de LIE-AG NIC 2-3 [23].	<b>Alta</b>
En las mujeres menores de 21 años, que se encuentren infectadas con el VIH, el tamizaje debe iniciarse al año del diagnóstico de la enfermedad [21].	<b>Baja</b>
Las pruebas de Papanicolaou en pacientes menores de 21 años, infectadas con VIH, deben realizarse cada 12 meses, por tres años y si se obtienen resultados normales, el seguimiento puede realizarse cada tres años [21].	<b>Baja</b>
Las mujeres de 21 a 29 años, que se encuentren infectadas con el VIH, deben hacerse una prueba de Papanicolaou al momento del diagnóstico inicial de VIH [21].	<b>Baja</b>
Las pruebas de Papanicolaou en pacientes de 21 a 29 años, infectadas con el VIH, deben realizarse cada 12 meses por tres años y si se obtienen resultados normales, el seguimiento puede realizarse cada tres años [21].	<b>Baja</b>
No se recomienda la prueba conjunta o cotest (citología cervical más prueba de VPH) para mujeres con infección por VIH que sean menores de 30 años [21].	<b>Baja</b>
Se recomienda el tamizaje con cotest en las mujeres infectadas con el VIH que sean mayores de 30 años [24].	<b>Baja</b>
El cotest debe realizarse cada año por tres años consecutivos, y de ser estos normales, puede continuarse cada tres años [7] siempre y cuando las pacientes presenten más de 200 células CD4+ y se encuentren en tratamiento antirretroviral activo [25].	<b>Baja</b>
Las mujeres con diagnóstico de VIH que tengan menos de 200 células CD4+, que se no encuentren en tratamiento antirretroviral activo, se deben tamizar anualmente con cotest [25].	<b>Baja</b>

En caso de que se obtenga un Papanicolaou negativo y la prueba de VPH resulte positiva, se debe repetir el cotest al año. Si en el control anual una de las dos pruebas resultase anormal, se debe realizar colposcopia [21].	Baja
Si la genotipificación del VPH señala positivo para virus 16 o 18, la paciente debe ir a colposcopia [21].	Baja
A las pacientes infectadas con el VIH que presentan una citología ASC-US se les debe realizar una prueba de VPH y si este resulta positivo, se debe realizar una colposcopia [26].	Baja
Si no se dispone de la prueba de VPH, se recomienda realizar citología a los seis y 12 meses a las pacientes infectadas con el VIH que presentan una citología ASC-US. Cualquier resultado igual o mayor a ASC-US debe ser derivado a colposcopia [26].	Baja
Las pacientes infectadas con el VIH que presentan un resultado de citología de LIE-BG, tienen alta probabilidad de desarrollar LIE-AG, por lo que se les debe realizar colposcopia [27].	Baja
El manejo del resultado histopatológico de LIE-BG, en las pacientes infectadas por el VIH con recuento normal de CD4, es el mismo de la población general [26].	Baja
Se debe tratar a la mujer infectada con el VIH, que presente correlación citocolpohistopatológica de LIE-BG y que presente menos de 200 CD4 [28].	Baja
En las pacientes infectadas por el VIH que presenten un resultado histopatológico de LIE-BG, que no se correlacione con la citología ni con la colposcopia, se recomiendan dos opciones:  1. Revisión de los hallazgos y si hay cambios, manejo acorde al cambio. Si no hay cambios, realizar conización cervical.  2. Si la zona de transformación es tipo 3 y el estudio del canal endocervical resultase LIE-BG, realizar conización cervical [29].	Baja
La persistencia de una citología ASC-US o ASC-H, en las pacientes infectadas con el VIH, requiere un análisis e intervención exhaustiva, con colposcopia y una prueba de genotipificación del VPH [30-31].	Baja
En las mujeres infectadas con VIH que presenten citología ASC-H o LIE-AG se debe realizar colposcopia. Si esta resultase normal, se recomienda el estudio del canal endocervical y, si este fuese negativo, se recomienda realizar conización cervical, para proceder al manejo según el resultado [29].	Baja



Las muestras histopatológicas de LIE-AG NIC 2 de las mujeres infectadas por VIH deberían ser sometidas a una prueba de inmunohistoquímica p16. Si esta resultase positiva, se consideraría como LIE-AG, y de ser negativa, se consideraría LIE-BG [32].	<b>Media</b>
En las mujeres infectadas con el VIH, la eficacia del LEEP cervical oscila entre el 50% y el 80%, mientras que, en aquellas no infectadas por el VIH, la eficacia del LEEP es del 90% [23].	<b>Alta</b>
En toda paciente infectada con el VIH, que presente diagnóstico histopatológico de LIE-AG NIC 2-3, se recomienda realizar conización cervical, según los tipos de escisión y de acuerdo con la extensión y compromiso del canal endocervical [26].	<b>Baja</b>
Las mujeres infectadas con VIH que tienen colposcopías inadecuadas, en la cuales no se logra se visualizar la zona de transformación, deben contar con un estudio del canal endocervical [33].	<b>Media</b>
Las mujeres infectadas con VIH que presenten citología AGC y zonas de transformación tipos 1 y 2 deben ser manejadas con colposcopia más estudio del canal endocervical [33].	<b>Media</b>
Las pacientes infectadas con VIH que presenten una zona de transformación tipo 3 y atipia glandular, deben ser manejadas con conización tipo 3 (endocervical) más legrado endocervical [33].	<b>Media</b>
Las mujeres con antecedente de cáncer de cuello uterino y de LIE-AG NIC 3 tienen un mayor riesgo de cáncer anal [20].	<b>Alta</b>
La infección anal persistente por VPH, en especial VPH 16, es la principal causa de cáncer anal, para el cual el precursor más grave es la neoplasia intraepitelial escamosa anal (NIA) de alto grado (LIE-AG) [34].	<b>Alta</b>
Las mujeres infectadas por el VIH, que presentan displasia cervical, tienen un factor de riesgo adicional para desarrollar cáncer anal [15].	<b>Baja</b>
No existe un consenso internacional en relación con el cribado del carcinoma de células escamosas del ano. Lo más aceptado es la citología anal sola o combinada con un tacto rectal, seguida de la anoscopia de alta resolución, recomendada para las pacientes con infección por VIH [15].	<b>Baja</b>
En las mujeres infectadas por VIH que presenten una citología anal ASC-US, se indica anoscopia de alta resolución y, según los hallazgos, realizar o no una biopsia [15].	<b>Baja</b>

En las mujeres infectadas por VIH con citología anal LIE-BG, ASC-H o LIE-AG se indica anoscopia de alta resolución con biopsia y tacto rectal. Si el resultado histopatológico es negativo o LSIL, se indica seguimiento al año. Si el resultado histopatológico es HSIL se indica tratamiento y seguimiento semestral por un año [22].	Baja
En el 54% de las mujeres infectadas con VIH que presentan una citología anal ASC-US se encuentra LSIL o una lesión mayor [15].	Baja
En el 23% de las mujeres infectadas con el VIH que presentan una citología anal normal, se encuentra LIE-AG NIA 2-3 en la biopsia de seguimiento [15].	Baja
La mujer infectada por VIH presenta un alto porcentaje de recurrencia de LIE-AG anal, sobre todo durante el primer año del diagnóstico [15].	Baja
La progresión de la displasia anal al cáncer anal es más lenta que la progresión de la displasia cervical al cáncer de cuello uterino [20].	Baja
Se calcula que transcurren cinco años desde el diagnóstico de LIE-AG hasta el apareamiento del cáncer anal [20].	Baja
Se ha descrito regresión espontánea de la displasia anal, incluida LIE-AG [20].	Baja
No existe evidencia que confirme si el tratamiento de la NIA de alto grado reduce definitivamente el riesgo de desarrollar cáncer anal, un cáncer con una tasa de progresión mucho más baja, incluso entre mujeres con VIH [23].	Baja
El tratamiento del LIE-AG anal mediante terapias ablativas, tratamientos tópicos y la observación continua, es importante para prevenir la progresión hacia el carcinoma de células escamosas de ano [24].	Baja

## RECOMENDACIONES

En mujeres menores de 21 años infectadas con el VIH, se recomienda iniciar el tamizaje cervical al año del diagnóstico de la enfermedad.	Débil a favor
En mujeres menores de 21 años infectadas con el VIH se recomienda realizar el tamizaje con citología anual por tres años y, de resultar negativas, realizar citología cada tres años.	Débil a favor

En mujeres infectadas con VIH que tengan entre 21 y 29 años, se recomienda iniciar el tamizaje en el momento del diagnóstico de VIH.	Débil a favor
En mujeres infectadas por VIH de 21 a 29 años, se recomienda el tamizaje con citología anual por tres años y, de resultar negativas, realizar citología cada tres años.	Débil a favor
No se recomienda la prueba conjunta o cotest para mujeres con infección por VIH que sean menores de 30 años.	Débil en contra
En mujeres infectadas con VIH, que tengan más de 30 años, se recomienda iniciar el tamizaje cervical en el momento del diagnóstico de VIH.	Débil a favor
Se recomienda el tamizaje con cotest en las mujeres infectadas con el VIH que sean mayores de 30 años	Débil a favor
En mujeres infectadas con el VIH, que tengan más de 30 años con más de 200 células CD4+ y que se encuentren en tratamiento anti-retroviral, se recomienda realizar cotest anual durante tres años y continuar cada tres años, si ambas pruebas resultasen negativas.	Débil a favor
En mujeres infectadas con el VIH, mayores de 30 años, que tengan menos de 200 CD4+ y que se encuentren sin tratamiento antirretroviral, se recomienda realizar cotest anual.	Débil a favor
Si solo se cuenta con la posibilidad de realizar citología, como método de tamizaje, se recomienda realizar una toma cada seis meses durante el primer año y si estos dos controles resultasen negativos, se recomienda continuar el control anual.	Débil a favor
Se recomienda continuar el tamizaje cervical toda la vida de la paciente, y no suspenderlo a los 65 años, como en la población no VIH.	Débil a favor
Se recomienda repetir el cotest al año si se obtiene una citología negativa y la prueba de VPH positiva. Si alguna de las dos pruebas resulta anormal en el control anual, se debe derivar a la mujer a colposcopia.	Débil a favor
Se recomienda realizar colposcopia si la genotipificación del VPH señala positivo para virus 16 o 18.	Débil a favor

Se recomienda realizar una prueba de VPH a la paciente infectada con VIH que presente una citología ASC-US. Si la prueba resulta positiva, se debe realizar una colposcopia.	Débil a favor
Si no se dispone de la prueba de VPH, se recomienda realizar citología a los seis y 12 meses a las pacientes infectadas con el VIH que presentan una citología ASC-US. Cualquier resultado igual o mayor a ASC-US debe ser derivado a colposcopia.	Débil a favor
Se recomienda realizar colposcopia a las mujeres infectadas con VIH que presenten citología LIE-BG. Si existe correlación citocolpohistopatológica para LIE-BG, se recomienda realizar conización cervical.	Débil a favor
Si no existe correlación, se deben revisar los hallazgos y, en caso de encontrar cambios en el diagnóstico, manejar de acuerdo con estos. Si no se encuentran cambios en el diagnóstico, realizar conización cervical.	Débil a favor
En mujeres infectadas con VIH que presenten zonas de transformación tipo 3 y citología LIE-BG o ASC-US, se recomienda estudio del canal endocervical. Si el estudio histopatológico del canal endocervical resultase LIE-BG o mayor, se recomienda realizar conización.	Débil a favor
Se recomienda realizar colposcopia y estudio de canal endocervical a las mujeres infectadas con el VIH que presenten citología ASC-H o LIE-AG, y aun en el caso de resultados negativos, se recomienda realizar conización cervical y manejo según el resultado.	Débil a favor
La biopsia se recomienda cuando existen hallazgos colposcópicos grado 1-2 en mujeres infectadas por VIH y manejar según resultado.	Débil a favor
En toda mujer infectada con el VIH y diagnóstico histopatológico de LIE-AG NIC 2-3, se recomienda biopsia ampliada, según los tipos de escisión y de acuerdo con la extensión y compromiso de canal endocervical.	Débil a favor

Se recomienda realizar colposcopia más estudio del canal endocervical a las mujeres infectadas con VIH que presenten citología AGC y zona de transformación 1 o 2. Si la zona de transformación es tipo 3, se recomienda realizar conización cervical más legrado endocervical.	Débil a favor
En toda mujer infectada por VIH, que presente citología AGC y que presente algún factor de riesgo para cáncer endometrial o más de 35 años de edad, se recomienda realizar biopsia endometrial.	Débil a favor
Se recomienda instaurar un programa de tamizaje con citología para la detección de cáncer anal en las unidades en donde se manejen mujeres infectadas con VIH.	Débil a favor
Se recomienda realizar cribado para el carcinoma de células escamosas de ano en toda paciente con VIH que presente lesión cervical.	Débil a favor
En las mujeres infectadas por VIH que presenten una citología anal ASC-US, se recomienda realizar una anoscopia de alta resolución y, según los hallazgos, realizar o no una biopsia.	Débil a favor
En las mujeres infectadas por VIH con citología anal LIE-BG, ASC-H o LIE-AG se recomienda realizar una anoscopia de alta resolución con biopsia y tacto rectal. Si el resultado histopatológico es negativo o LIE-BG, se indica seguimiento al año. Si el resultado histopatológico es HSIL, se indica tratamiento y seguimiento semestral por un año.	Débil a favor
En las mujeres infectadas con VIH que presenten diagnóstico histopatológico de LIE-BG NIA 1, se recomienda control con anoscopia de alta resolución un año después del diagnóstico.	Débil a favor
En toda mujer infectada con VIH con diagnóstico histopatológico que reporte LIE-AG NIA 2-3, se recomienda tratamiento y control con anoscopia de alta resolución cada seis meses por 1 año.	Débil a favor
En las mujeres infectadas con VIH que presenten un resultado histopatológico negativo en la biopsia anal, se recomienda realizar seguimiento con citología anal cada año y prueba de genotipificación viral anal.	Débil a favor

En las mujeres infectadas con VIH que presenten una prueba de genotipificación de virus VPH positiva en el área anal, se recomienda realizar una anoscopia de alta resolución.	Débil a favor
--	---------------

## REFERENCIAS BIBLIOGRÁFICAS

- [1] Williams JH, Carter SM, Rychetnik L. ‘Organised’ cervical screening 45 years on: How consistent are organised screening practices? *Eur J Cancer*. 2014 Nov; 50(17):3029-38. doi: 10.1016/j.ejca.2014.09.005.
- [2] Gates A, Pillay J, Reynolds D, Stirling R, Traversy G, Korownyk C, Moore A, Thériault G, Thombs BD, Little J, Popadiuk C, van Niekerk D, Keto-Lambert D, Vandermeer B, Hartling L. Screening for the prevention and early detection of cervical cancer: protocol for systematic reviews to inform Canadian recommendations. *Syst Rev*. 2021 Ene 2; 10(1):2. doi: 10.1186/s13643-020-01538-9.
- [3] Lima MS, Brito ÉAC, Siqueira HFF, Santos MO, Da Silva AM, Nunes MAP, Brito HLF, Lima MMM, Cipolotti R, Lima CA. Trends in cervical cancer and its precursor forms to evaluate screening policies in a mid-sized Northeastern Brazilian city. *PLoS One*. 2020 May 19; 15(5): e0233354. doi: 10.1371/journal.pone.0233354.
- [4] Vale DB, Silva MT, Discacciati MG, Polegatto I, Teixeira JC, Zeferino LC. Is the HPV-test more cost-effective than cytology in cervical cancer screening? An economic analysis from a middle-income country. *PLoS One*. 2021 May 14; 16(5): e0251688. doi: 10.1371/journal.pone.0251688.

- [5] Mapanga W, Girdler-Brown B, Feresu SA, Chipato T, Singh E. Prevention of cervical cancer in HIV-seropositive women from developing countries through cervical cancer screening: a systematic review. *Syst Rev*. 2018; 7(1):198. doi: 10.1186/s13643-018-0874-7.
- [6] Colón-López V, Shiels MS, Machin M, Ortiz AP, Strickler H, Castle PE, Pfeiffer RM, Engels EA. Anal Cancer Risk Among People With HIV Infection in the United States. *J Clin Oncol*. 2018 Jan 1;36(1):68-75. doi: 10.1200/JCO.2017.74.9291. Epub 2017 Nov 15. PMID: 29140774; PMCID: PMC5791846
- [7] Musa J, Mehta SD, Achenbach CJ, Evans CT, Jordan N, Magaji FA, Pam VC, Daru PH, Silas OA, Sagay AS, Anorlu R, Zheng Y, Maiga M, Adewole IF, Murphy RL, Hou L, Simon MA. HIV and development of epithelial cell abnormalities in women with prior normal cervical cytology in Nigeria. *Infect Agent Cancer*. 2020; 15:50. doi: 10.1186/s13027-020-00316-5-
- [8] Frazier EL, Sutton MY, Tie Y, Mc Naghten AD, Blair JM, Skarbinski J. Screening for cervical cancer and sexually transmitted diseases among HIV-infected women. *J Womens Health (Larchmt)*. 2016; 25(2):124-32. doi: 10.1089/jwh.2015.5368.
- [9] Gupta K, Philipose C, S, Rai S, Ramapuram J, Kaur G, Kini H, GV C, Adiga D. A study of pap sears in HIV-positive and HIV-negative women from a Tertiary Care Center in South India. *Acta Cytologica*. 2019; 63:50-5. doi: 10.1159/000496211

- [10] Higashi RT, Rodríguez SA, Betts AC, Tiro JA, Luque AE, Rivera R, Barnes A. Anal cancer screening among women with HIV: provider experiences and system-level challenges. *AIDS Care*. 2021; 17:1-7. doi: 10.1080/09540121.2021.1883512.
- [11] Chapman CL, Harris AL. Cervical cancer screening for women living with HIV. *Nurs Womens Health*. 2016 Ago-Sep; 20(4):392-8. doi: 10.1016/j.nwh.2016.07.002.
- [12] Teixeira NC, Araújo AC, Correa CM, Lodi CT, Lima MI, Carvalho Nde O, Castillo DM, Melo VH. Prevalence and risk factors for cervical intraepithelial neoplasia among HIV-infected women. *Braz J Infect Dis*. 2012 Mar-Apr;16(2):164-9. doi: 10.1016/s1413-8670(12)70299-4. PMID: 22552459.
- [13] Clifford GM, Tully S, Franceschi S. Carcinogenicity of human papillomavirus (HPV) types in HIV-positive women: a meta-analysis from HPV infection to cervical cancer. *Clin Infect Dis*. 2017 May 1; 64(9):1228-35. doi: 10.1093/cid/cix135.
- [14] Abraham AG, D'Souza G, Jing Y, Gange SJ, Sterling TR, Silverberg MJ; North American AIDS Cohort Collaboration on Research and Design of Ie DEA. Invasive cervical cancer risk among HIV-infected women: A North American multicohort collaboration prospective study. *Journal of Acquired Immune Deficiency Syndromes*. 2013; 62(4):405-13. doi:10.1097/QAI.0b013e31828177d7
- [15] Cimic A, Wilkin TJ, Heymann JJ, Alperstein S, Ellsworth G, Siddiqui MT. Importance of anal cytology and screening



- for anal dysplasia in individuals living with HIV with an emphasis on women. *Cancer Cytopathol.* 2019 Jun; 127(6):407-13. doi: 10.1002/cncy.22151.
- [16] Segondy M, Kelly H, Magooa MP, Djigma F, Ngou J, Gilham C, Omar T, Goumbri-Lompo O, Michelow P, Doutre S, Clavero O, Chikandiwa A, Sawadogo B, Didelot MN, Costes V, Méda N, Delany-Moretlwe S, Mayaud P. Performance of careHPV for detecting high-grade cervical intraepithelial neoplasia among women living with HIV-1 in Burkina Faso and South Africa: HARP study. *Br J Cancer.* 2016 Aug 9;115(4):425-30. doi: 10.1038/bjc.2016.207. Epub 2016 Jul 19. PMID: 27434037; PMCID: PMC4985351.
- [17] Alade RO, Vragovic O, Duffy C, Cabral HJ, Stier EA. Human papillomavirus co-testing results effectively triage normal cervical cytology in HIV-positive women aged 30 years and older. *J Low Genit Tract Dis.* 2017 Abr; 21(2):125-8. doi: 10.1097/LGT.0000000000000304.
- [18] Panel on Opportunistic Infections in HIV-Infected Adults and Adolescents. Guidelines for the prevention and treatment of opportunistic infections in HIV-infected adults and adolescents: Recommendations from the Centers for Disease Control and Prevention, the National Institutes of Health, and the HIV Medicine Association of the Infectious Diseases Society of America. Washington, DC: U.S. Department of Health and Human Services; 2015. [https://aidsinfo.nih.gov/contentfiles/lvguidelines/adult\\_oip.pdf](https://aidsinfo.nih.gov/contentfiles/lvguidelines/adult_oip.pdf)

- [19] Xu J, Zhou H. Screening for anal cancer in HIV positive patients: should we make it a standard-of-care? *J Invest Surg.* 2019 Ene; 32(1):93-4. doi: 10.1080/08941939.2017.1369608.
- [20] Brown G. Screening for Anal Dysplasia and Cancer in Patients With HIV [Internet]. Baltimore (MD): Johns Hopkins University; 2020 Mar. PMID: 32369310.
- [21] Barnes A, Betts AC, Borton EK, Sanders JM, Pruitt SL, Werner C, Bran A, Estelle CD, Balasubramanian BA, Inrig SJ, Halm EA, Skinner CS, Tiro JA. Cervical cancer screening among HIV-infected women in an urban, United States safety-net health care system. *AIDS.* 2018 24; 32(13):1861-70. doi: 10.1097/QAD.0000000000001881.
- [22] Sosso SM, Tchouaket MCT, Fokam J, Simo RK, Torimiro J, Tiga A, Lobe EE, Ambada G, Nange A, Semengue ENJ, Nka AD, Tala V, Chenwi C, Abba A, Kaè AC, Yagai B, Colizzi V, Ndjolo A. Human immunodeficiency virus is a driven factor of human papilloma virus among women: evidence from a cross-sectional analysis in Yaoundé, Cameroon. *Viol J.* 2020; 17(1):69. doi: 10.1186/s12985-020-01340-y.
- [23] Debeaudrap P, Sobngwi J, Tebeu PM, Clifford GM. Residual or recurrent precancerous lesions after treatment of cervical lesions in human immunodeficiency virus-infected women: a systematic review and meta-analysis of treatment failure. *Clin Infect Dis.* 2019; 69(9):1555-65. doi: 10.1093/cid/ciy1123.
- [24] Masur H, Brooks JT, Benson CA, Holmes KK, Pau AK, Kaplan JE; National Institutes of Health; Centers for Disease Control and Prevention; HIV Medicine Association of the

- Infectious Diseases Society of America. Prevention and treatment of opportunistic infections in HIV-infected adults and adolescents: Updated Guidelines from the Centers for Disease Control and Prevention, National Institutes of Health, and HIV Medicine Association of the Infectious Diseases Society of America. *Clin Infect Dis*. 2014; 58 (9):1308-11. doi: 10.1093/cid/ciu094.
- [25] Oncoguía SEGO: Cáncer de cuello uterino. Guías de práctica clínica en cáncer ginecológico y mamario. Publicaciones SEGO, Octubre 2018.” Oncoguías ISBN: 978-84-612-7418-2 - vol. 13 Depósito Legal: M-32162-2018
- [26] Jerónimo J, Castle PE, Temin S, Denny L, Gupta V, Kim JJ, Luciani S, Murokora D, Ngoma T, Qiao Y, Quinn M, Sankaranarayanan R, Sasieni P, Schmeler KM, Shastri SS. Secondary prevention of cervical cancer: ASCO Resource-Stratified Clinical Practice Guideline. *J Glob Oncol*. 2016; 3(5):635-57. doi: 10.1200/JGO.2016.006577.
- [27] Manamela PK, Kgomo KA, Van Gelderen CJ, Lekha AR, Michelow P, Van den Berg EJ, Adam Y. Low-grade squamous intraepithelial lesions among women with HIV. *Int J Gynaecol Obstet*. 2018; 142(1):78-83. doi: 10.1002/ijgo.12505.
- [28] Nappi L, Carriero C, Bettocchi S, Herrero J, Vimercati A, Putignano G. Cervical squamous intraepithelial lesions of low-grade in HIV-infected women: recurrence, persistence, and progression, in treated and untreated women. *Eur J Obstet Gynecol Reprod Biol*. 2005; 121(2):226-32. doi: 10.1016/j.ejogrb.2004.12.003.

- [29] Tilli M, Somma E, Vulcano S, Ariel L. Consenso HIV-TGI <https://www.colpoweb.org> › archivos › Consenso, Argentina 2018. Resumen del Consenso Tamizaje y metodología diagnóstica de lesiones precursoras
- [30] Hirai CM, Kaneshiro B, Hiraoka MK. El efecto de la guía de consenso de la ASCCP de 2012 para la citología cervical anormal en la capacitación de residentes en colposcopia. *Salud Pública de Hawaii J Med*. 2018; 77(1):3-6.
- [31] Ndifon CO, Al-Eyd G. Atypical squamous cells of undetermined significance [internet]. Treasure Island (FL): Stat Pearls Publishing; 2020 Ene [actualización 2020 May 15].
- [32] Taghavi K, Moono M, Mwanahamuntu M, Basu P, Limacher A, Tembo T, Kapesa H, Hamusonde K, Asangbeh S, Sznitman R, Low N, Manasyan A, Bohlius J. Screening test accuracy to improve detection of precancerous lesions of the cervix in women living with HIV: a study protocol. *BMJ Open*. 2020 Dec 18;10(12):e037955. doi: 10.1136/bmjopen-2020-037955. PMID: 33371015; PMCID: PMC7751198.
- [33] Chung MH, De Vuyst H, Greene SA, Topazian HM, Sayed S, Moloo Z, Cagle A, Nyongesa-Malava E, Luchters S, Temmerman M, Sakr SR, Mugo NR, McGrath CJ. Loop electrosurgical excision procedure (LEEP) plus top hat for HIV-infected women with endocervical intraepithelial neoplasia in Kenya. *Int J Gynaecol Obstet*. 2021; 152(1):118-24. doi: 10.1002/ijgo.13466.
- [34] Lin C, Slama J, Gonzalez P, Goodman MT, Xia N, Kreimer AR, Wu T, Hessol NA, Shvetsov Y, Ortiz AP, Grinsztejn

B, Moscicki AB, Heard I, Del Refugio González Losa M, Kojic EM, Schim van der Loeff MF, Wei F, Longatto-Filho A, Mbulawa ZA, Palefsky JM, Sohn AH, Hernandez BY, Robison K, Simpson S Jr, Conley LJ, de Pokomandy A, van der Sande MAB, Dube Mandishora RS, Volpini LPB, Pierangeli A, Romero B, Wilkin T, Franceschi S, Hidalgo-Tenorio C, Ramautarsing RA, Park IU, Tso FK, Godbole S, D'Hauwers KWM, Sehnal B, Menezes LJ, Heráclio SA, Clifford GM. Cervical determinants of anal HPV infection and high-grade anal lesions in women: a collaborative pooled analysis. *Lancet Infect Dis.* 2019 Aug;19(8):880-891. doi: 10.1016/S1473-3099(19)30164-1. Epub 2019 Jun 13. PMID: 31204304; PMCID: PMC6656696.

## b.- EVIDENCIAS EN ADOLESCENTES INFECTADAS CON EL VIH

La infección perinatal por el VIH se relaciona con un mayor riesgo de presentar una infección por VPH de alto riesgo oncogénico y con la obtención de una citología cervical anormal en las pacientes adolescentes [1].	<b>Baja</b>
El 30% de las mujeres adolescentes con VIH, que se infectan con VIH durante el período perinatal, presentan una anomalía ASC-US o mayor en su primera prueba de Papanicolaou [2].	<b>Baja</b>
No existe suficiente evidencia para recomendar la detección del cáncer de cuello uterino en las niñas infectadas por el VIH que no hayan iniciado su vida sexual [2].	<b>Baja</b>
Las pacientes adolescentes infectadas con VIH, que hayan iniciado su vida sexual, estén o no vacunadas contra el VPH, deben continuar las pruebas de detección anualmente durante toda la vida [2].	<b>Baja</b>
El pico de la infección por VPH se produce en las mujeres jóvenes y es posible que no se pueda eliminar, debido a la inmunosupresión provocada por el VIH, sobre todo cuando tenemos un recuento de CD4 menor de 200 células/mm <sup>3</sup> [3].	<b>Baja</b>
Las mujeres adolescentes infectadas con VIH, cuyo recuento de CD4 es menor de 200 células/mm <sup>3</sup> , son 7,51 veces más susceptibles de presentar lesiones cervicales premalignas, en comparación con aquellas pacientes cuyos recuentos de CD4 son mayores de 200 células/mm <sup>3</sup> [4].	<b>Baja</b>
El 33% de las jóvenes portadoras del VIH, infectadas por el VPH, dentro de los tres primeros años de seguimiento, pueden presentar una progresión a una lesión a alto grado [5].	<b>Baja</b>
Las mujeres adolescentes portadoras de una infección por el VIH, que hayan iniciado su vida sexual, deben ser tamizadas con citología semestral durante el primer año y de ser ambas pruebas normales, continuar su tamizaje con citología anual [2].	<b>Baja</b>

Las mujeres adolescentes con VIH que presenten una citología ASC-US deben ser direccionadas a colposcopia o repetirse la citología a los seis y 12 meses. Si se encuentra ASC-US o una lesión mayor en la citología de seguimiento, se justifica la derivación a colposcopia [2].	<b>Baja</b>
Las mujeres adolescentes con VIH que presenten una citología ASC-H tienen mayor riesgo de LIE-AG NIC 3, motivo por el cual se justifica la colposcopia. El tratamiento inmediato sin la confirmación histopatológica no está recomendado [6].	<b>Baja</b>
En las mujeres adolescentes con VIH que presenten una citología LIE-BG, se debe repetir la citología al año del diagnóstico. Si durante el seguimiento al año la citología resulta LIE-AG, deben ser remitidas a colposcopia. Si durante el seguimiento a los 24 meses, la citología resulta ASC-US o una lesión mayor, deben ser remitidas a colposcopia [2].	<b>Baja</b>
En las mujeres adolescentes con VIH que presenten una citología LIE-AG es aceptable el tratamiento o la observación con colposcopia y citología semestral durante un máximo de 24 meses, siempre y cuando la zona de transformación se visualice en su totalidad [2].	<b>Baja</b>
En mujeres adolescentes con VIH, se recomienda la evaluación con citología anual en pacientes que presenten histopatológico LIE-BG, NIC 1 [2].	<b>Baja</b>
En mujeres adolescentes con VIH que presenten diagnóstico histopatológico de LIE-AG NIC 3 o cuya colposcopia no muestre completamente la zona de transformación, se deberá realizar tratamiento [2].	<b>Baja</b>
El estudio del canal endocervical en las mujeres adolescentes infectadas con VIH se realiza ante una citología AGC, una colposcopia inadecuada o una discrepancia entre citología y colposcopia [7].	<b>Baja</b>
En las mujeres adolescentes infectadas con el VIH que se encuentren en seguimiento de una lesión intraepitelial que empeore, o si la citología de seguimiento resulta LIE-AG o si la lesión persiste durante un año, se deberá repetir la biopsia [2].	<b>Baja</b>

En mujeres adolescentes con un diagnóstico histológico de NIC 2-3 o con citología de HSIL, se recomienda el tratamiento o la observación durante un máximo de 24 meses por medio de la colposcopia y citología a intervalos de seis meses, siempre que la colposcopia sea adecuada [2].	Baja
En las mujeres adolescentes con VIH, con dos resultados citológicos negativos consecutivos y con colposcopia normal, se recomienda regresar a la detección citológica anual [2].	Baja
Después de la detección y el tratamiento de las lesiones a nivel cervical, las mujeres adolescentes infectadas con VIH continúan con alto riesgo de presentar lesiones LIE-AG NIC 2 [8].	BAJA
En las mujeres adolescentes infectadas con VIH, el cáncer de cuello uterino es poco frecuente [6].	Baja
El VPH anal se encuentra en mayor proporción en mujeres infectadas con VIH, e incluso con mayor prevalencia que la infección cervical [5].	Baja

RECOMENDACIONES

En las mujeres adolescentes infectadas por VIH, se recomienda iniciar el tamizaje cervical dentro del primer año de inicio de la vida sexual, con una citología semestral por dos ocasiones. Si ambas citologías son normales, se recomienda tamizaje anual.	Débil a favor
En las mujeres adolescentes infectadas por VIH que presenten una citología ASC-US se recomienda una colposcopia o repetir la citología a los 6-12 meses. Si se presenta ASC-US o mayor en la citología repetida, se justifica la derivación a colposcopia.	Débil a favor
En mujeres adolescentes infectadas por VIH, de forma similar a las mujeres adultas, en el sentido de que no se puede excluir cualquier SIL, lesión intraepitelial escamosa de bajo grado (LSIL), lesión intraepitelial escamosa de alto grado (HSIL) o células escamosas atípicas, una lesión de alto grado (ASC-H), se recomienda colposcopia.	Débil a favor



Si, en el control de los 12 meses, la citología resulta normal, se recomienda continuar con citologías anuales. Si el resultado fuese LSIL o HSIL se recomienda derivar a colposcopia.	Débil a favor
Si, en el control de los 24 meses, la citología resultase ASC-US o una lesión mayor se recomienda derivar a colposcopia.	Débil a favor
Si se encuentra HSIL o ASC-H en la citología de pacientes adolescentes VIH se recomienda colposcopia. Si la colposcopia es adecuada y el estudio del canal endocervical es negativo o LSIL histopatológico, se recomienda control cada seis meses mediante citología y colposcopia cada 12 meses por 24 meses.	Débil a favor
En las mujeres adolescentes con VIH y con diagnóstico histopatológico NIC 2, se recomienda tratamiento o seguimiento acorde al resultado de p16. En el caso de NIC 3 se recomienda tratamiento.	Débil a favor
En las mujeres adolescentes con VIH, con dos resultados citológicos negativos consecutivos y con colposcopia normal, se recomienda regresar a la detección citológica anual.	Débil a favor
Se recomienda conización cervical en mujeres adolescentes con VIH con colposcopia anormal y lesiones recurrentes o cuando se identifica lesión endocervical de alto grado o la colposcopia no es adecuada.	Débil a favor

## REFERENCIAS BIBLIOGRÁFICAS

- [1] Sohn AH, Kerr SJ, Hansudewechakul R, Gatechompol S, Choekphaibulkit K, Dang HLD, Tran DNH, Achalapong J, Teeratakulpisarn N, Chalermchockcharoenkit A, Thamkhantho M, Pankam T, Singtoroj T, Termrungruanglert W, Chaithongwongwatthana S, Phanuphak N; HPV in Adolescents Study. Risk factors for human papillomavirus infection and abnormal cervical cytology among perinatally human immunodeficiency virus-infected and uninfected asian youth. Clin Infect Dis. 2018; 67(4):606-13. doi: 10.1093/cid/ciy144.

- [2] Mofenson LM, Brady MT, Danner SP, Dominguez KL, Hazra R, Handelsman E, Havens P, Nesheim S, Read JS, Serchuck L, Van Dyke R; Centers for Disease Control and Prevention; National Institutes of Health; HIV Medicine Association of the Infectious Diseases Society of America; Pediatric Infectious Diseases Society; American Academy of Pediatrics. Guidelines for the Prevention and Treatment of Opportunistic Infections among HIV-exposed and HIV-infected children: recommendations from CDC, the National Institutes of Health, the HIV Medicine Association of the Infectious Diseases Society of America, the Pediatric Infectious Diseases Society, and the American Academy of Pediatrics. *MMWR Recomm Rep.* 2009 Sep 4;58(RR-11):1-166. PMID: 19730409; PMCID: PMC2821196.
- [3] Thunga S, Andrews A, Ramapuram J, Satyamoorthy K, Kini H, Unnikrishnan B, Adhikari P, Singh P, Kabekkodu SP, Bhat S, Kadam A, Shetty AK. Cervical cytological abnormalities and human papilloma virus infection in women infected with HIV in Southern India. *J Obstet Gynaecol Res.* 2016 ;42(12):1822-8.
- [4] Kassa LS, Dile WM, Zenebe GK, Berta AM. Precancerous lesions of cervix among women infected with HIV in Referral Hospitals of Amhara Region, Northwest Ethiopia: a cross sectional study. *Afr Health Sci.* 2019; 19(1):1695-704. doi: 10.4314/ahs.v19i1.46.
- [5] Mofenson LM, Brady MT, Danner SP, Dominguez KL, Hazra R, Handelsman E, Havens P, Nesheim S, Read JS, Serchuck L, Van Dyke R; Centers for Disease Control and Prevention; National Institutes of Health; HIV Medicine

Association of the Infectious Diseases Society of America; Pediatric Infectious Diseases Society; American Academy of Pediatrics. Guidelines for the prevention and treatment of opportunistic infections among HIV-exposed and HIV-infected children: recommendations from CDC, the National Institutes of Health, the HIV Medicine Association of the Infectious Diseases Society of America, the Pediatric Infectious Diseases Society, and the American Academy of Pediatrics. *MMWR Recomm Rep.* 2009; 58(RR-11):1-166.

- [6] Perkins RB, Guido RS, Castle PE, Chelmow D, Einstein MH, García F, Huh WK, Kim JJ, Moscicki AB, Nayar R, Saraiya M, Sawaya GF, Wentzensen N, Schiffman M; 2019 ASCCP Risk-Based Management Consensus Guidelines Committee. 2019 asccp risk-based management consensus guidelines for abnormal cervical cancer screening tests and cancer precursors. *J Low Genit Tract Dis.* 2020; 24(2):102-131. doi: 10.1097/LGT.0000000000000525. Errata en: *J Low Genit Tract Dis.* 2020 Oct; 24(4):427.
- [7] Liu G, Sharma M, Tan N, Barnabas RV. HIV-positive women have higher risk of human papilloma virus infection, precancerous lesions, and cervical cancer. *AIDS.* 2018; 32(6):795-808. doi: 10.1097/QAD.0000000000001765.
- [8] Debeaudrap P, Sobngwi J, Tebeu PM, Clifford GM. Residual or recurrent precancerous lesions after treatment of cervical lesions in human immunodeficiency virus-infected women: a systematic review and meta-analysis of treatment failure. *Clin Infect Dis.* 2019; 69(9):1555-65. doi: 10.1093/cid/ciy1123.

## **c.- TAMIZAJE CERVICOUTERINO EN POBLACIÓN EN ESTADO GESTACIONAL**

### **LESIONES INTRAEPITELIALES ESCAMOSAS DEL CUELLO UTERINO Y EMBARAZO**

El embarazo es una oportunidad para la detección de las lesiones precursoras y del cáncer de cuello uterino, especialmente para aquellas pacientes que no se realizan sus pruebas de tamizaje de la forma establecida, ya que es una de las pocas circunstancias en donde las mujeres, que se consideran sanas, buscan atención médica.

El manejo de las patología premaligna y maligna del cuello uterino durante el embarazo se basa en la vigilancia, para lo cual el médico que realiza las colposcopías debe estar bien entrenado, de forma que pueda valorar clínicamente, sin intervención y decidir en qué momento es necesario intervenir.

No existe evidencia de calidad alta que señale el abordaje de las lesiones premalignas y malignas del cuello uterino en las mujeres embarazadas. La mayoría de los estudios son series pequeñas, retrospectivos u opiniones de experto expresadas en las guías de práctica clínica. A continuación, se presenta un resumen que los autores consideran importante, sobre las principales situaciones que se pueden presentar, en el marco de la evidencia.

## EVIDENCIA

La prevalencia de los tipos de VPH de alto riesgo oncogénicos es similar antes y después del embarazo [1-2].	<b>Baja</b>
La precisión de la citología es similar en mujeres embarazadas y no embarazadas [3].	<b>Baja</b>
La citología en la mujer embarazada no debe prescindir de la recolección de la muestra del canal endocervical, con un cepillo, ya que este procedimiento no aumenta la tasa de sangrado o aborto espontáneo [3].	<b>Baja</b>
La colposcopia en la mujer gestante debe ser realizada por personal entrenado, ya que los cambios cervicales, como la decidualización del estroma cervical, el ectropion fisiológico y la metaplasia escamosa, podrían malinterpretarse como lesiones intraepiteliales cervicales [4].	<b>Moderada</b>
El estudio de la lesión intraepitelial escamosa de bajo grado, sin sospecha de una lesión mayor, puede diferirse hasta las 6-8 semanas posteriores al parto [5].	<b>Baja</b>
El legrado endocervical está contraindicado en mujeres gestantes [5].	<b>Moderada</b>
La presencia de HSIL en la prueba de Papanicolaou indica la necesidad de realizar colposcopia y biopsia dirigida, para asentar el diagnóstico histológico y para excluir neoplasia invasiva [3].	
Las biopsias realizadas durante el embarazo se consideran seguras para el feto en todos los trimestres y fiables para el diagnóstico [4].	<b>Moderada</b>
En el caso de que la mujer embarazada presente una lesión glandular, sería necesario realizar una biopsia por escisión, incluso cuando la colposcopia fuera normal; sin embargo, debido a los riesgos documentados, que incluyen trabajo de parto prematuro, aborto espontáneo, hemorragia, rotura prematura de membranas y corioamnionitis, la conización solo debe realizarse durante el embarazo en el caso de sospecha de carcinoma invasivo [6].	<b>Baja</b>
La conización se indica ante la sospecha de cáncer o invasión [5].	<b>Baja</b>
La frecuencia de parto pretérmino posterior a la conización cervical practicada dentro del embarazo es mayor cuando la pieza tiene una longitud de 1,7 cm o más [3].	<b>Baja</b>

Las mujeres embarazadas presentan una mayor tendencia a la regresión espontánea de las lesiones intraepiteliales escamosas del cuello uterino, en comparación con las mujeres no embarazadas [7].	<b>Moderada</b>
La tasa de persistencia de las lesiones intraepiteliales escamosas del cuello uterino en mujeres embarazadas es más baja que en las mujeres no embarazadas [7].	<b>Moderada</b>
Las pacientes que presentan persistencia de una lesión intraepitelial escamosa de alto grado en el posparto deben ser manejadas y seguidas durante al menos dos años, para prevenir la recurrencia de la lesión [8].	<b>Baja</b>
No existe un incremento en el riesgo de contraer una infección por VPH o de desarrollar una lesión intraepitelial escamosa cervical una vez finalizado el embarazo [9].	<b>Moderada</b>
No existe aumento en la incidencia de lesiones cervicales invasivas cuando el tratamiento se pospone hasta el puerperio [6].	<b>Baja</b>
El seguimiento del HSIL en la mujer embarazada debe realizarse cada 12-18 semanas con citología y colposcopia [3].	<b>Baja</b>
La biopsia en el seguimiento se indica si la lesión empeora, si se sospecha de cáncer o invasión [5].	
El control citológico y colposcópico debe realizarse entre la sexta y octava semana del posparto [6], para dar tiempo a que el cuello uterino concluya su reparación.	<b>Baja</b>
Deben ser sometidas a biopsia todas las pacientes que presenten diagnóstico de AGC-NOS y HSIL durante el embarazo y en la citología o en la colposcopia realizada durante el puerperio se les encuentren hallazgos anormales [6].	<b>Baja</b>
Si en las pacientes que presentaron diagnóstico de AGC-NOS a repetición durante el embarazo no se encuentran hallazgos anormales en la citología o en la colposcopia realizada durante el puerperio, se debe realizar una prueba del virus del papiloma humano, la cual, si es positiva, implicaría la necesidad de conización cervical, mientras que, si es negativa, implica la necesidad de controles semestrales hasta obtener cuatro controles citocolposcópicos negativos [6].	<b>Baja</b>
La mejor vía para la finalización del embarazo en las pacientes con lesión intraepitelial escamosa de bajo y alto grado es el parto normal [10].	<b>Baja</b>
Ante el diagnóstico de cáncer cervical invasor en el embarazo, el abordaje implica tomar en cuenta la edad gestacional al momento del diagnóstico, subtipo histológico, deseo de fertilidad y calidad de vida [4].	<b>Moderada</b>

En términos generales, durante el primer trimestre del embarazo, se privilegia el tratamiento de la neoplasia y, durante el tercer trimestre, se privilegia la gestación y el tratamiento de la neoplasia se lo realiza una vez resuelto el embarazo. En el segundo trimestre, está el mayor problema, ya que cada caso debemos resolverlo individualmente [11].	<b>Moderada</b>
Se debe ofrecer a las pacientes información y asesoramiento oportunos sobre el impacto del tratamiento del cáncer ginecológico en la fertilidad. Además, las estrategias para preservar la fertilidad deben discutirse antes de comenzar el tratamiento [12].	<b>Alta</b>

## RECOMENDACIONES

Realizar citología exo y endocervical a toda mujer embarazada que no se haya realizado su tamizaje de forma regular, como un procedimiento seguro en el embarazo.	<b>Débil a favor</b>
Dirigir a la mujer embarazada con lesión intraepitelial cervical a colposcopia, para que esta sea realizada por un personal capacitado, capaz diferenciar los cambios que se producen a nivel del cérvix de la embarazada de los aspectos patológicos relacionados con la lesión cervical.	<b>Moderada a favor</b>
Diferir hasta la sexta u octava semana del posparto el estudio de la lesión intraepitelial escamosa de bajo grado que no tenga sospecha de una lesión mayor.	<b>Débil a favor</b>
No realizar legrado endocervical en las mujeres gestantes.	<b>Moderada a favor</b>
Realizar citología y colposcopia cada 12 semanas a las mujeres gestantes con lesiones cervicales intraepiteliales escamosas de alto grado.	<b>Débil a favor</b>
Realizar biopsia cervical ante la sospecha de un empeoramiento de la lesión intraepitelial escamosa de alto grado o de cáncer invasor.	<b>Moderada a favor</b>
Realizar conización cervical ante la sospecha de invasión.	
Indicar parto normal como la mejor vía para la finalización del embarazo en las pacientes con lesión intraepitelial escamosa de bajo y alto grado, excepto que por las condiciones obstétricas, se requiera la vía alta.	<b>Débil a favor</b>

El control posparto implica la realización de citología y colposcopia. Si se cuenta con la posibilidad de realizar prueba de VPH, esta tendría las mismas indicaciones que se ofrecen en los casos de no encontrarse la paciente en puerperio.	<b>Débil a favor</b>
Realizar tratamiento de la lesión intraepitelial escamosa de alto grado que persista a la sexta u octava semana del posparto.	<b>Débil a favor</b>
Ante un diagnóstico AGC-NOS a repetición durante el embarazo y que no se encuentran hallazgos anormales en la citología ni en la colposcopia durante el control a las 6-8 semanas del posparto, realizar prueba de VPH. Si la prueba de VPH es positiva, realizar conización cervical; si es negativa, realizar controles citocolposcópicos semestrales hasta obtener cuatro negativos.	<b>Débil a favor</b>
Ofrecer seguimiento durante al menos dos años posteriores al tratamiento de la lesión intraepitelial escamosa de alto grado para prevenir la recurrencia.	<b>Débil a favor</b>

## REFERENCIAS BIBLIOGRÁFICAS

- [1] Chen J, Gopala K, Akarsh PK, Struyf F, Rosillon D. Prevalence and incidence of human papillomavirus (hvp) infection before and after pregnancy: pooled analysis of the control arms of efficacy trials of HPV-16/18 AS04-adjuvanted vaccine. Open Forum Infect Dis. 2019 Dic 4; 6(12):ofz486. doi: 10.1093/ofid/ofz486. Errata en: Open Forum Infect Dis. 2020 Feb 28; 7(3):ofaa036.
- [2] Xavier-Júnior JC, Duflath RM, Do Vale DB, Tavares TA, Zeferino LC. High-grade squamous intraepithelial lesions in pregnant and non-pregnant women. Eur J Obstet Gynecol Reprod Biol. 2014 Abr; 175:103-6. doi: 10.1016/j.ejogrb.2014.01.018.
- [3] Preti VB, Hatschbach SB, Linhares JC, Guerreiro JA, Minari CL, Maestri CA, Fonseca FV. Neoplasia intraepitelial



- cervical de alto grau durante a gestação: experiência de um serviço do Sul do Brasil [High-grade cervical intraepithelial neoplasia during pregnancy: experience in a service in southern Brazil. *Rev Bras Ginecol Obstet.* 2009 Dic; 31(12):604-8.
- [4] La Russa M, Jeyarajah AR. Invasive cervical cancer in pregnancy. *Best Pract Res Clin Obstet Gynaecol.* 2016 May; 33:44-57. doi: 10.1016/j.bpobgyn.2015.10.002.
- [5] Wetta LA, Matthews KS, Kemper ML, Whitworth JM, Fain ET, Huh WK, Kendrick JE, Straughn JM Jr. The management of cervical intraepithelial neoplasia during pregnancy: is colposcopy necessary? *J Low Genit Tract Dis.* 2009 Jul; 13(3):182-5. doi: 10.1097/LGT.0b013e31818e0c42.
- [6] Slama J, Freitag P, Dunder P, Duskova J, Fischerova D, Zikan M, Pinkavova I, Cibula D. Outcomes of pregnant patients with Pap smears classified as atypical glandular cells. *Cytopathology.* 2012 Dic; 23(6):383-8. doi: 10.1111/j.1365-2303.2011.00898.x.
- [7] Mailath-Pokorny M, Schwameis R, Grimm C, Reinthaller A, Polteraue S. Natural history of cervical intraepithelial neoplasia in pregnancy: postpartum histo-pathologic outcome and review of the literature. *BMC Pregnancy Childbirth.* 2016 Abr 7; 16:74. doi: 10.1186/s12884-016-0861-8.
- [8] Coppolillo EF, DE Ruda Vega HM, Brizuela J, Eliseth MC, Barata A, Perazzi BE. High-grade cervical neoplasia during pregnancy: diagnosis, management and postpartum findings. *Acta Obstet Gynecol Scand.* 2013 Mar; 92(3):293-7. doi: 10.1111/j.1600-0412.2012.01521.x.

- [9] Trottier H, Mayrand MH, Baggio ML, Galan L, Ferenczy A, Villa LL, Franco EL; Ludwig-McGill Cohort Study Group. Risk of human papillomavirus (HPV) infection and cervical neoplasia after pregnancy. *BMC Pregnancy Childbirth*. 2015 Oct 7; 15:244. doi: 10.1186/s12884-015-0675-0.
- [10] Nazzari NO. Cancer cervico-uterino y embarazo. *Rev Chil Obstet Ginecol*. 2002; 67(1): 66-8. [https://scielo.conicyt.cl/scielo.php?script=sci\\_arttext&pid=S0717-75262002000100015&lng=es](https://scielo.conicyt.cl/scielo.php?script=sci_arttext&pid=S0717-75262002000100015&lng=es). <http://dx.doi.org/10.4067/S0717-75262002000100015>.
- [11] Perrone AM, Bovicelli A, D'Andrilli G, Borghese G, Giordano A, De Iaco P. Cervical cancer in pregnancy: analysis of the literature and innovative approaches. *J Cell Physiol*. 2019 Sep; 234(9):14975-90. doi: 10.1002/jcp.28340.
- [12] Gerstl B, Sullivan E, Vallejo M, Koch J, Johnson M, Wand H, Webber K, Ives A, Anazodo A. Reproductive outcomes following treatment for a gynecological cancer diagnosis: a systematic review. *J Cancer Surviv*. 2019 Abr; 13(2):269-81. doi: 10.1007/s11764-019-00749-x.

## d.- MANEJO DE LESIONES EN PACIENTES EMBARAZADAS CON VIH

### EVIDENCIA

Durante los dos primeros trimestres del embarazo, la eliminación del VPH es baja debido a una respuesta inmune reducida. En el tercer trimestre, se presenta recuperación con un refuerzo durante el posparto y consecuentemente regresión de la infección [1].	Baja
En pacientes embarazadas con VIH, el embarazo puede influir en la susceptibilidad de contraer VPH con mayor riesgo de desarrollar neoplasia intraepitelial cervical [1].	Baja
Las neoplasias intraepiteliales de cérvix durante el embarazo en mujeres VIH, en un alto porcentaje no progresan y entre el 48 % y 70 % de los casos regresionan completamente después del parto [2].	Baja
La toma de muestra para citología cervicovaginal se puede realizar durante el embarazo en su control prenatal, a menos que haya obtenido una citología normal en el último año [3-4].	Baja
Se dan dificultades en la interpretación de los hallazgos colpocitológicos al reconocer que los procesos inflamatorios cervicovaginales son frecuentes en las mujeres embarazadas infectadas con VIH [5].	Baja
El recuento de CD4 por debajo de 200 células/mm <sup>3</sup> y la carga viral del VIH en plasma es importante para determinar la positividad del VPH [6].	Baja
Las mujeres embarazadas infectadas con VIH con resultados de citología cervical anormal deben someterse a una colposcopia y a una biopsia cervical de las lesiones sospechosas de enfermedad de alto grado o cáncer [3].	Baja
Identificar malignidad a nivel cervical es de vital importancia en el embarazo. En la evaluación colposcópica, se debe obtener biopsias en caso de que se sospeche malignidad. Puede ocurrir sangrado al realizar una biopsia de cuello uterino durante el embarazo [3].	Baja
Una proporción significativa de pacientes VIH han sido diagnosticadas de VPH de alto riesgo mediante pruebas moleculares [5].	Baja
El resultado citológico ASC-US es frecuente en pacientes embarazadas VIH y está asociado con la presencia de neoplasias intraepiteliales cervicales [1].	Baja

Las mujeres embarazadas con citología ASC-US se pueden tratar de la misma manera que las mujeres no embarazadas, aunque se puede aplazar la colposcopia hasta al menos seis semanas después del parto [3].	<b>Baja</b>
Las mujeres embarazadas infectadas con VIH presentan 5 veces mayor riesgo de desarrollar lesiones premalignas a nivel de cérvix y progresión de LSIL a HSIL [7].	<b>Baja</b>
En pacientes embarazadas infectadas con VIH, el riesgo de desarrollar cáncer cervical invasivo es de dos a cinco veces mayor que en pacientes no embarazadas [8].	<b>Baja</b>
La biopsia de cérvix guiada bajo colposcopia debe realizarse entre las semanas 13 y 28 de gestación en pacientes embarazadas con VIH con diagnóstico inicial de NIC3 [8].	<b>Baja</b>
En pacientes embarazadas infectadas con VIH con citología que reporte HSIL se recomienda que la evaluación colposcópica antes del parto sea realizada por un colposcopista experimentado para identificar características que sugieran enfermedad invasiva [8].	<b>Baja</b>
Las mujeres embarazadas infectadas por VIH no deben realizarse procedimientos invasivos como escisión electroquirúrgica con asa LEEP o conización con bisturí frío, ni legrado endocervical para evaluar compromiso del canal endocervical. En estas pacientes, se prefiere el manejo conservador [8].	<b>Baja</b>
El legrado endocervical está contraindicado en mujeres embarazadas con VIH [3].	<b>Baja</b>
No debe realizarse tratamiento de la lesión intraepitelial cervical durante el embarazo, a menos que se sospeche una enfermedad invasiva [3].	<b>Baja</b>
No requieren tratamiento durante el embarazo las lesiones premalignas de cérvix en pacientes embarazadas VIH. Pueden controlarse seis a ocho semanas posparto. Es frecuente la regresión de las lesiones en este lapso de tiempo [3].	<b>Baja</b>
No se dispone de evidencia suficiente para recomendar el uso de Imiquimod durante el embarazo [3].	<b>Baja</b>
Las mujeres embarazadas con sospecha de cáncer de cuello uterino deben ser derivadas al ginecólogo-oncólogo, para el diagnóstico definitivo, tratamiento y desarrollo de un plan de parto [3].	<b>Baja</b>

## RECOMENDACIONES

Se recomienda el tratamiento multidisciplinario de las mujeres embarazadas, infectadas por VIH, que presentan verrugas genitales o una lesión intraepitelial cervicouterina, relacionadas con el VPH.	<b>Débil a favor</b>
Pacientes embarazadas VIH con resultados de citología cervical anormal deben someterse a una colposcopia y a una biopsia cervical de las lesiones sospechosas de enfermedad de alto grado o cáncer.	<b>Débil a favor</b>
En pacientes embarazadas con VIH que presenten citología ASC-US se recomienda colposcopia, siendo aceptable la realización de esta seis semanas después del parto.	<b>Débil a favor</b>
Se recomienda realización de colposcopia en pacientes embarazadas VIH con citología que reporte LSIL, aunque también es aceptable diferirla hasta las seis semanas posparto.	<b>Débil a favor</b>
En pacientes embarazadas con VIH con resultado histopatológico LSIL, se recomienda nueva revisión seis semanas posparto.	<b>Débil a favor</b>
En pacientes embarazadas con VIH que presenten citología HSIL, se recomienda colposcopia y toma de biopsia según los hallazgos colposcópicos grado 1-2.	<b>Débil a favor</b>
Se recomienda, en pacientes embarazadas con VIH con resultado histopatológico HSIL, control cada 12 semanas para excluir invasión, citología cervical y colposcopia seis semanas después del parto.	<b>Débil a favor</b>
En las pacientes embarazadas con VIH, en los controles cada 12 semanas o en el posparto, si se observa sospecha de invasión, se debe realizar escisión electroquirúrgica con asa cervical.	<b>Débil a favor</b>
No se recomienda el tratamiento en neoplasias intraepiteliales de cérvix en pacientes embarazadas con VIH a menos que se sospeche enfermedad invasiva.	<b>Débil a favor</b>
En pacientes embarazadas con VIH con neoplasia intraepitelial de bajo grado de cérvix, se recomienda control citocolposcópico seis semanas posparto.	<b>Débil a favor</b>
En las pacientes VIH embarazadas con neoplasias intraepiteliales cervicales, no está contraindicado el parto vaginal.	<b>Débil a favor</b>
En pacientes embarazadas VIH positivas sin sospecha de invasión, no se recomienda escisión durante el embarazo.	<b>Débil en contra</b>

Se recomienda, en pacientes embarazadas VIH positivas, con histopatológico HSIL, colposcopia cada 12 semanas sin legrado endocervical, con escisión después del parto.	<b>Débil a favor</b>
En pacientes embarazadas VIH positivas con resultado histopatológico HSIL, se recomienda retrasar la escisión hasta aproximadamente seis a ocho semanas después del parto. Es aceptable realizarlo a las cuatro semanas posparto cuando no hay sospecha de invasión.	<b>Débil a favor</b>
No se recomienda la vacunación contra el virus del papiloma humano durante el embarazo.	<b>Débil en contra</b>
Se recomienda aplazar el tratamiento de la lesión intraepitelial anal hasta después del parto, a menos que exista una fuerte sospecha clínica de cáncer anal.	<b>Débil a favor</b>

## REFERENCIAS BIBLIOGRÁFICAS

[1] Carriero C, Fascilla FD, Cramarossa P, Lepera A, Bettocchi S, Vimercati A. Colpocytological abnormalities in HIV infected and uninfected pregnant women: prevalence, persistence and progression. *J Obstet Gynaecol.* 2018; 38(4):526-31. doi: 10.1080/01443615.2017.1373082.

[2] Maise HC, Moodley D, Sebitloane M, Maman S, Sartorius B. Prevalence, risk factors, and pregnancy outcomes of cervical cell abnormalities in the puerperium in a hyperendemic HIV setting. *Int J Gynaecol Obstet.* 2018; 140(1):105-10. doi: 10.1002/ijgo.12330.

[3] Mofenson LM, Brady MT, Danner SP, Dominguez KL, Hazra R, Handelsman E, Havens P, Nesheim S, Read JS, Serchuck L, Van Dyke R; Centers for Disease Control and Prevention; National Institutes of Health; HIV Medicine Association of the Infectious Diseases Society of America; Pediatric Infectious Diseases Society;

American Academy of Pediatrics. Guidelines for the Prevention and Treatment of Opportunistic Infections among HIV-exposed and HIV-infected children: recommendations from CDC, the National Institutes of Health, the HIV Medicine Association of the Infectious Diseases Society of America, the Pediatric Infectious Diseases Society, and the American Academy of Pediatrics. *MMWR Recomm Rep.* 2009 Sep 4;58(RR-11):1-166. PMID: 19730409; PMCID: PMC2821196

[4] Kaplan JE, Benson C, Holmes KK, Brooks JT, Pau A, Masur H; Centers for Disease Control and Prevention (CDC); National Institutes of Health; HIV Medicine Association of the Infectious Diseases Society of America. Guidelines for prevention and treatment of opportunistic infections in HIV-infected adults and adolescents: recommendations from CDC, the National Institutes of Health, and the HIV Medicine Association of the Infectious Diseases Society of America. *MMWR Recomm Rep.* 2009; 58(RR-4):1-207; quiz CE1-4.

[5] Brandão Vda C, Lacerda HR, Lucena-Silva N, Ximenes RA. Frequency and types of human papillomavirus among pregnant and non-pregnant women with human immunodeficiency virus infection in Recife determined by genotyping. *Mem Inst Oswaldo Cruz.* 2009; 104(5):755-63. doi: 10.1590/s0074-02762009000500016.

[6] Jalil EM, Duarte G, El Beitune P, Simões RT, Dos Santos Melli PP, Quintana SM. High prevalence of human papillomavirus infection among Brazilian pregnant women with and without human immunodeficiency virus type 1. *Obstet Gynecol Int.* 2009; 2009:485423. doi: 10.1155/2009/485423.

[7] Manamela PK, Kgomo KA, Van Gelderen CJ, Lekha AR, Michelow P, Van den Berg EJ, Adam Y. Low-grade squamous

intraepithelial lesions among women with HIV. *Int J Gynaecol Obstet.* 2018; 142(1):78-83. doi: 10.1002/ijgo.12505.

[8] Wu YM, Wang T, He Y, Song F, Wang Y, Zhu L, Kong WM, Duan W, Zhang WY. Clinical management of cervical intraepithelial neoplasia in pregnant and postpartum women. *Arch Gynecol Obstet.* 2014; 289(5):1071-7. doi: 10.1007/s00404-013-3076-5.



## e.- MANEJO DE LESIONES EN PACIENTES INMUNODEPRIMIDAS NO VIH

Del 99% al 100% de las lesiones premalignas y malignas del cuello uterino son atribuidas al VPH. El VPH 16 es el responsable del 50% del cáncer cervicouterino. El 80% de las pacientes pueden adquirir el VPH con un alto porcentaje de desaparecer. La infección persistente es fundamental en la carcinogénesis en este tipo de pacientes [1].

Son limitadas las recomendaciones para el cribado de lesiones premalignas a nivel de cuello uterino en pacientes inmunodeprimidas no VIH. En esta guía, lo analizaremos de la siguiente manera: pacientes con trasplante de órgano sólido, hematopoyético, trasplante de células madre y enfermedades autoinmunes [2].

## EVIDENCIAS

La persistencia del VPH se asocia con inmunosupresión. Por lo tanto, presenta mayor riesgo de lesiones intraepiteliales escamosas del cérvix [3].	Baja
En pacientes receptoras de órganos, por el aumento del riesgo de lesiones intraepiteliales, representa un reto importante la evaluación de las pruebas de citología [3].	Baja
En pacientes trasplantadas, por la inmunosupresión producida por el tratamiento necesario previo y posterior al trasplante, existe un mayor riesgo de lesiones a nivel de cérvix asociados a la persistencia del VPH, por lo que se recomienda un examen ginecológico anual con cribado basado en la citología, colposcopia y genotipificación VPH [4].	Baja

En pacientes con trasplante alogénico de células madre hematopoyéticas, para respaldar el diagnóstico de atipia y descartar lesiones premalignas de cérvix, es útil la prueba de VPH y la colposcopia [3].	Baja
Las pacientes con trasplantes de hígado y páncreas presentan riesgo de lesiones premalignas y cáncer cervicouterino, por lo que es importante la vigilancia y tratamiento [2].	Baja
Existe algo de evidencia en las pacientes con trasplantes de células madre hematopoyéticas que puedan presentar aumento del riesgo de lesiones premalignas y malignas a nivel de cérvix [2].	Baja
El riesgo de desarrollar neoplasias extraintestinales es mayor en pacientes con enfermedad inflamatoria intestinal, ya que los inmunomoduladores disminuyen la respuesta inflamatoria a nivel de la mucosa modificando la evolución de la enfermedad, alterándose el sistema inmune y promoviendo la carcinogénesis [5].	Baja
Pacientes con lupus eritematoso sistémico, con o sin tratamiento inmunosupresor, y pacientes con artritis reumatoidea con tratamiento inmunosupresor presentan mayor riesgo de cáncer cervicouterino en relación con la población general [2].	Baja
Si la paciente recibe terapia inmunosupresora antes de los 21 años, realizar la detección al año de inicio de la actividad sexual, continuando las pruebas durante toda la vida, incluso luego de los 65 años. Se puede suspender el cribado después de los 65 años basándose en la decisión médica compartida sobre la calidad y expectativa de vida [2].	Baja
Las pacientes con trasplantes de órganos sólidos presentan un aumento constante de desarrollar lesiones premalignas y malignas a nivel de cérvix, demostrándose así la importancia de la vigilancia a largo plazo en este grupo de pacientes [2].	Baja
En pacientes con diabetes mellitus tipo 1, no existe suficiente evidencia de asociación con un mayor riesgo de lesiones premalignas y malignas de cérvix [2].	Baja

## RECOMENDACIONES

En pacientes inmunodeprimidas sin VIH, se recomienda citología si es menor de 30 años.	Débil a favor
Se recomienda, en pacientes inmunodeprimidas sin VIH mayores de 30 años, la prueba conjunta como opción preferible (citología más genotipificación).	Débil a favor
En pacientes inmunodeprimidas sin VIH mayores de 30 años, si contamos solo con citología, se recomienda realizarla anualmente y, si los resultados de tres citologías consecutivas son negativas se recomienda citología cada tres años.	Débil a favor
Si contamos con la prueba conjunta, se recomienda realizarla en pacientes inmunodeprimidas sin VIH. Si la citología es normal y la prueba de VPH negativa, se recomienda realizar las pruebas conjuntas cada tres años.	Débil a favor
Si el trasplante de órgano se realiza antes de los 21 años, se recomienda citología al año del inicio de la actividad sexual.	Débil a favor
Se recomienda, en las pacientes inmunodeprimidas sin VIH, continuar las pruebas de detección durante toda la vida, incluso en mayores de 65 años.	Débil a favor
En las pacientes inmunodeprimidas sin VIH, se recomienda suspender el cribado basándose en una discusión compartida sobre calidad y duración de la vida en lugar de la edad.	Débil a favor
En pacientes con enfermedad inflamatoria intestinal en tratamiento con terapia inmunosupresora antes de los 21 años, se recomienda citología al año del inicio de la actividad sexual; luego, anualmente por tres años consecutivos y, si la citología es normal, cada tres años.	Débil a favor
En pacientes con enfermedad inflamatoria intestinal sin tratamiento inmunosupresor, se recomiendan las pautas de detección de la población general.	Débil a favor
En pacientes con lupus eritematoso sistémico y artritis reumatoidea con terapia inmunosupresora antes de los 21 años, se recomienda citología al año del inicio de vida sexual; luego, anualmente por tres años consecutivos y, si es normal, cada tres años.	Débil a favor
En pacientes con artritis reumatoidea sin tratamiento inmunosupresor, se recomiendan las pautas de detección de la población general.	Débil a favor
En pacientes con diabetes mellitus, se recomienda que se sigan las pautas de la población general.	Débil a favor

## REFERENCIAS BIBLIOGRÁFICAS

- [1] Rodríguez AC, Schiffman M, Herrero R, Hildesheim A, Bratti C, Sherman ME, Solomon D, Guillén D, Alfaro M, Morales J, Hutchinson M, Katki H, Cheung L, Wacholder S, Burk RD. Longitudinal study of human papillomavirus persistence and cervical intraepithelial neoplasia grade 2/3: critical role of duration of infection. *J Natl Cancer Inst.* 2010 Mar 3;102(5):315-24. doi: 10.1093/jnci/djq001. Epub 2010 Feb 15. PMID: 20157096; PMCID: PMC2831050.
- [2] Moscicki AB, Flowers L, Huchko MJ, Long ME, Mac Laughlin KL, Murphy J, Spiryda LB, Gold MA. Guidelines for cervical cancer screening in immunosuppressed women without HIV infection. *J Low Genit Tract Dis.* 2019 Abr; 23(2):87-101. doi: 10.1097/LGT.0000000000000468.
- [3] Saco A, Alòs S, Esteve R, Suárez-Lledó M, Martínez C, Perez FM, Vega N, Martí C, Torne A, Ordi J, Del Pino M. Atypical cytological changes mimicking SIL of the uterine cervix in allogeneic hematopoietic stem cell transplantation recipients treated with busulfan. *Cancer Cytopathol.* 2019 Jun; 127(6):399-406. doi: 10.1002/cncy.22148.
- [4] Nguyen ML, Flores L. Detección de cáncer de cuello uterino en mujeres inmunodeprimidas. *Obstet Gynecol Clin North Am.* 2013; 40:339-57. doi:10.1016/j.ogc.2013.02.005
- [5] Quera R, Simian D, Flores L. Neoplasias extracolónicas en pacientes con enfermedad inflamatoria intestinal. *Gastroenterol. latinoam* 2017; 28(Supl 1): S25-30.





## ANEXOS

### ANEXO 1: HERRAMIENTA 1: BAREMO PARA SELECCIÓN DE GPC

#### Total sobre 24 puntos

Calificación: Prioridad alta, de 21 a 24 puntos = 88% al 100%

Prioridad media, de 16 a 20 puntos = 67% al 87%

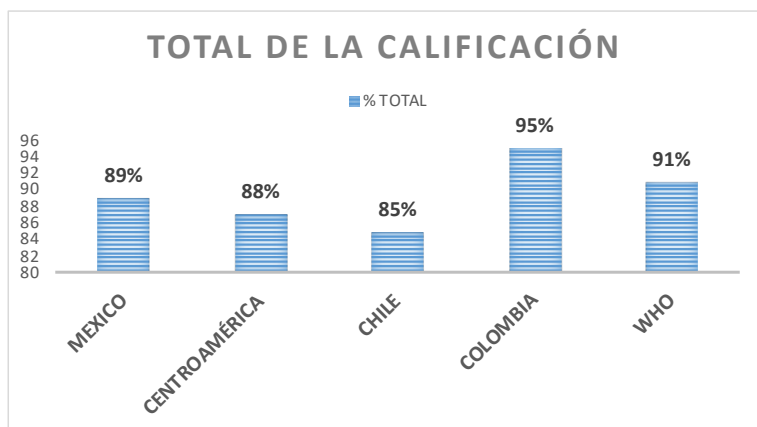
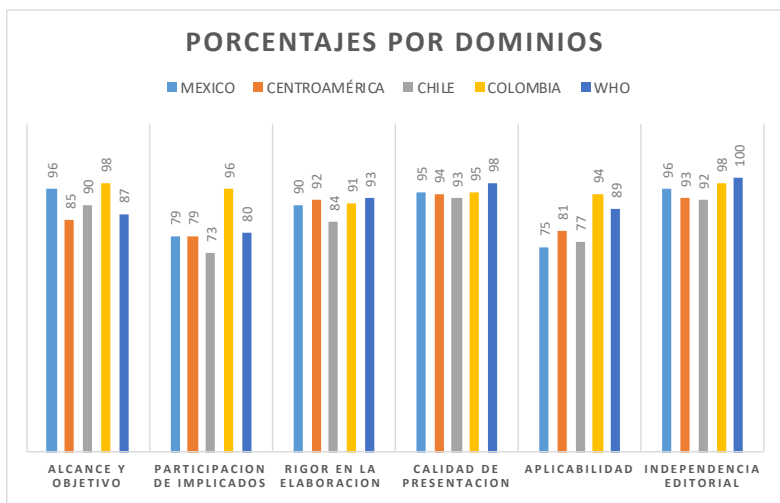
Prioridad baja, menos de 16 puntos = menor del 67%

Criterio	Prioridad baja	Valor 1	Prioridad media	Valor 2	Prioridad alta	Valor 3	Total
Magnitud	Está entre la causa 51 y 100 de mortalidad y/o morbilidad en el último año		Está entre la causa 11 y 50 de mortalidad y/o morbilidad en el último año		Está dentro de las 10 primeras causas de mortalidad y/o morbilidad en el último año	3	3
Gravedad	No causa discapacidad		Causa discapacidad temporal		Causa mortalidad a mediano plazo y/o discapacidad permanente	3	3
Vulnerabilidad	La atención de salud NO tiene impacto en la patología		La atención de salud causa impacto de tipo neutro		La atención en salud tiene mejora de forma drástica la patología	3	3

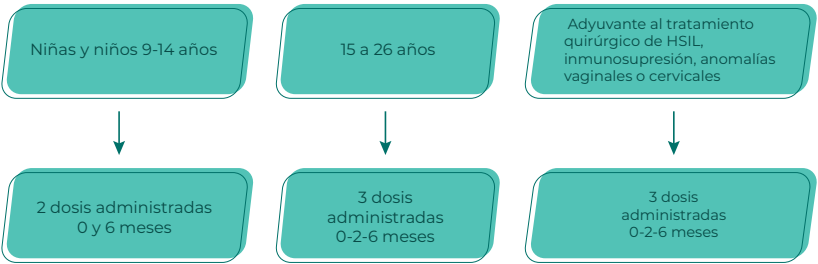
Tenden- cia	Ha dismi- nuido la prevalencia		La preva- lencia en los últimos 10 años permanece igual		Aumento de la pre- valencia en los últimos 10 años	3	3
Costos	El costo de la patología es igual o menor a otras enfermedades comunes		El costo de la patología es igual a otras en- fermedades relaciona- das	2	El costo de las patología es muy alto en relación con otras enfermeda- des relacio- nadas		2
Equidad	Afecta a la población general		Afecta a un grupo vul- nerable que ha recibido atención parcial o incompleta	2	Afecta a un grupo vulnerable que nuca ha sido atendido antes por el sistema de salud		2
Interés local	La población es indiferen- te con esta patología		Es una patología de poca visibi- lidad ante la población y, no es diferente a otras en- fermedades comunes		Existe un grupo or- ganizado o asociación de pacien- tes que promueve la atención de esta patología	3	3
Agenda política	No hay prio- ridad en la asignación de recursos		Los recursos asignados depen- den del presupuesto general	2	Prioridad nacional por lo que se le asigna- rá recursos de forma adicional		2



## ANEXO 2: CALIFICACIONES DE LAS GPC CON LA HERRAMIENTA AGREE II



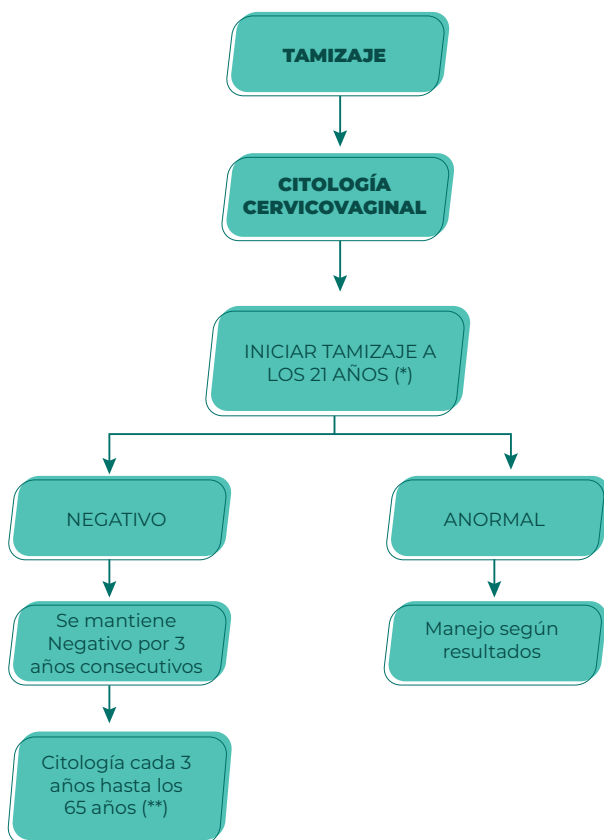
## ANEXO 3: ALGORITMO PARA LA VACUNACIÓN CONTRA EL VPH



## ANEXO 4: ALGORITMOS DE TAMIZAJE

### TAMIZAJE CERVICOUTERINO EN POBLACIÓN GENERAL

#### TAMIZAJE CON CITOLOGÍA



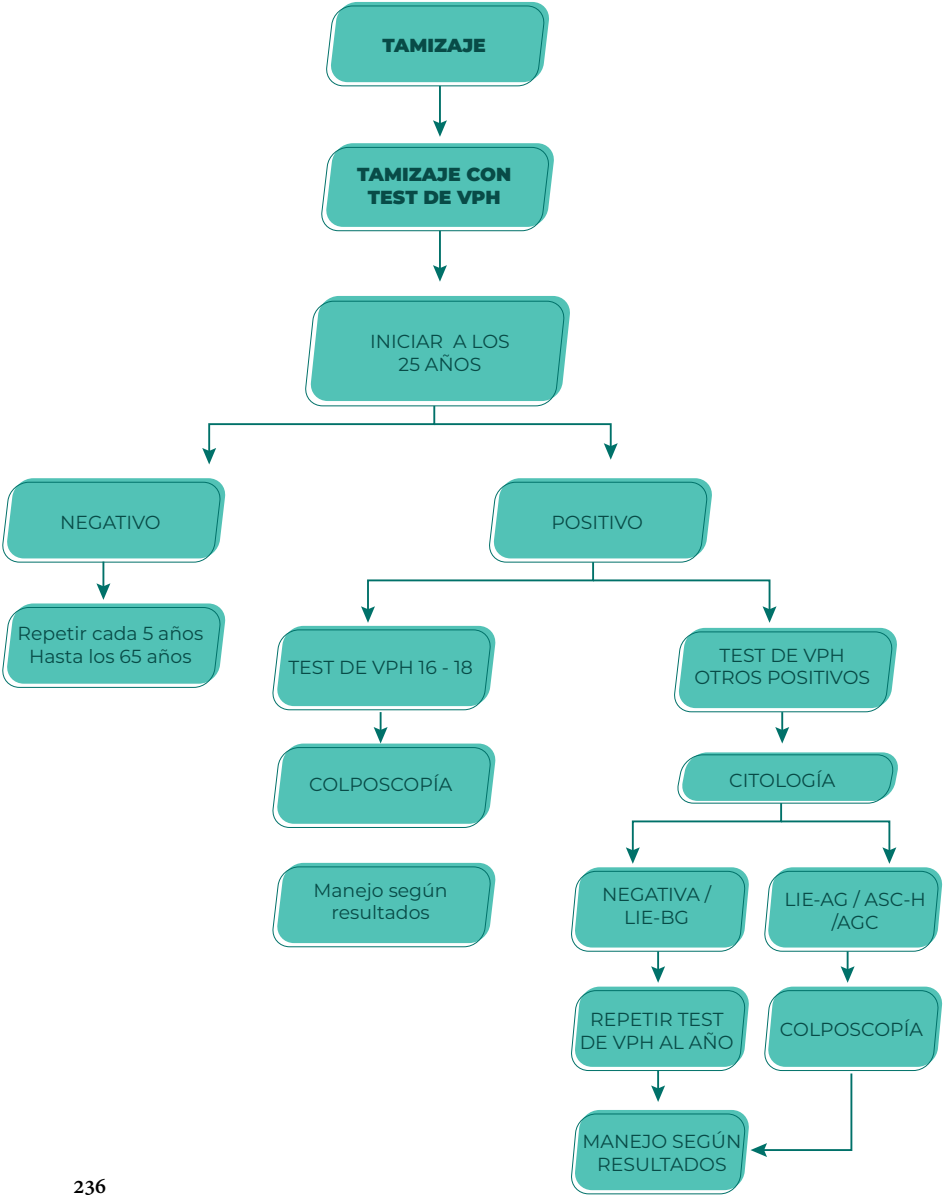
(\*) mujeres con múltiples factores de riesgo

Iniciar tamizaje a criterio médico.

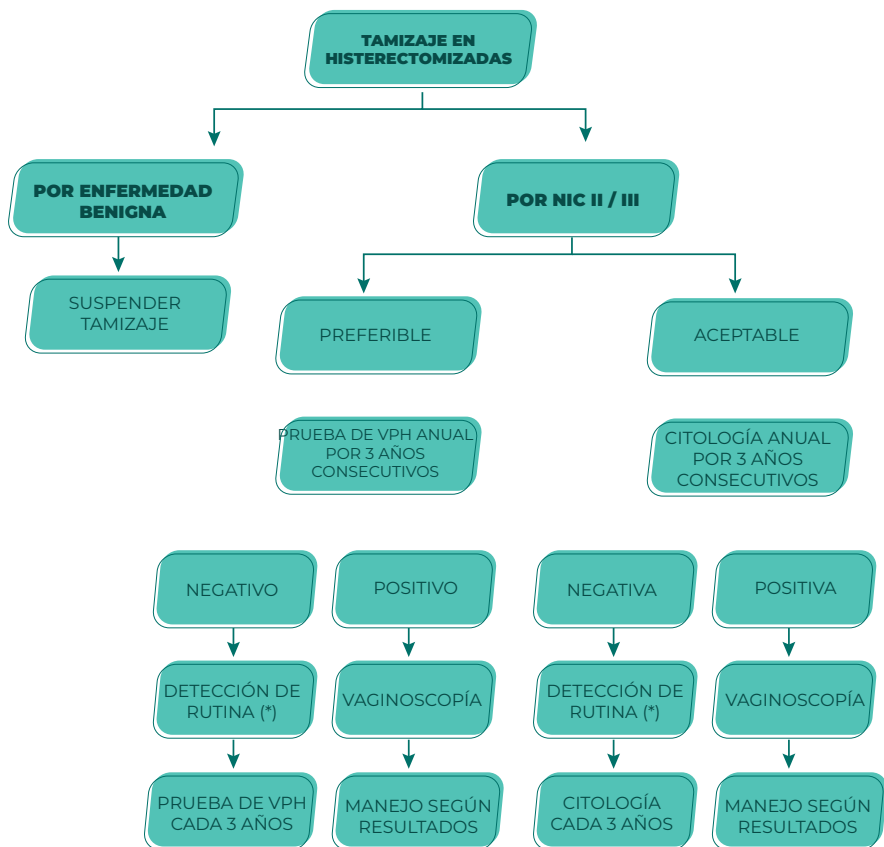
(\*\*) suspender tamizaje en mujeres mayores de 65

Años con 3 resultados negativos consecutivos.

# ANEXO 5: TAMIZAJE CON TEST DE VPH



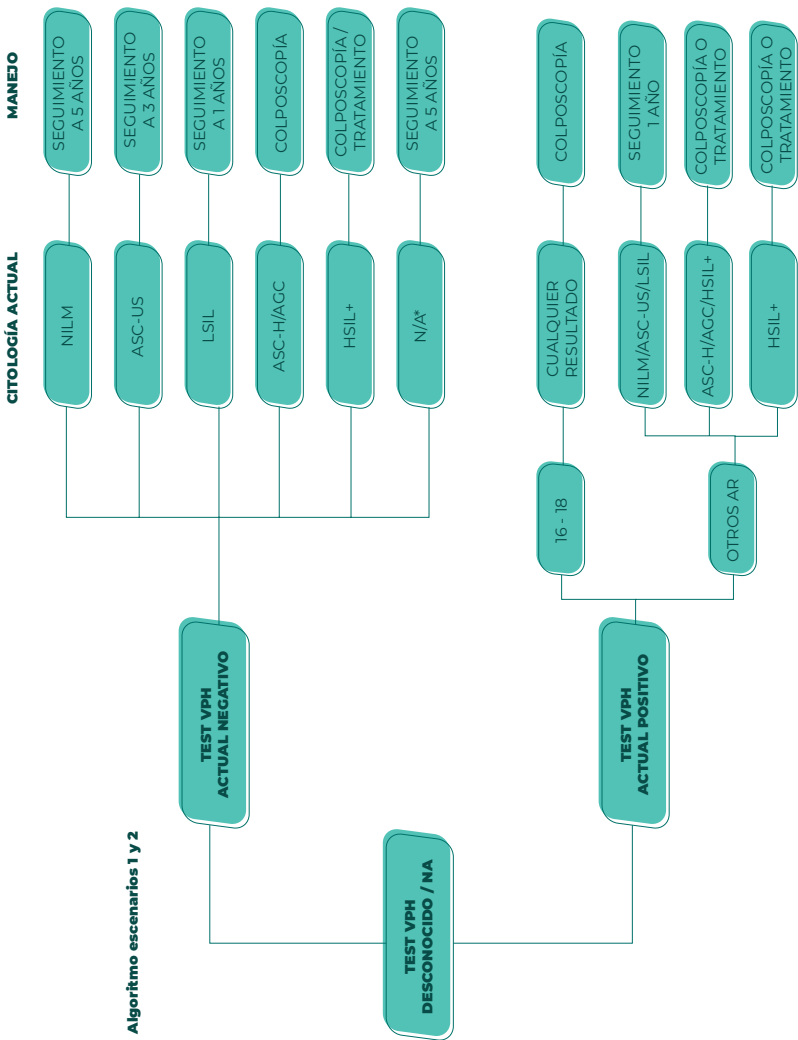
## ANEXO 6: TAMIZAJE EN PACIENTES HISTERECTOMIZADAS



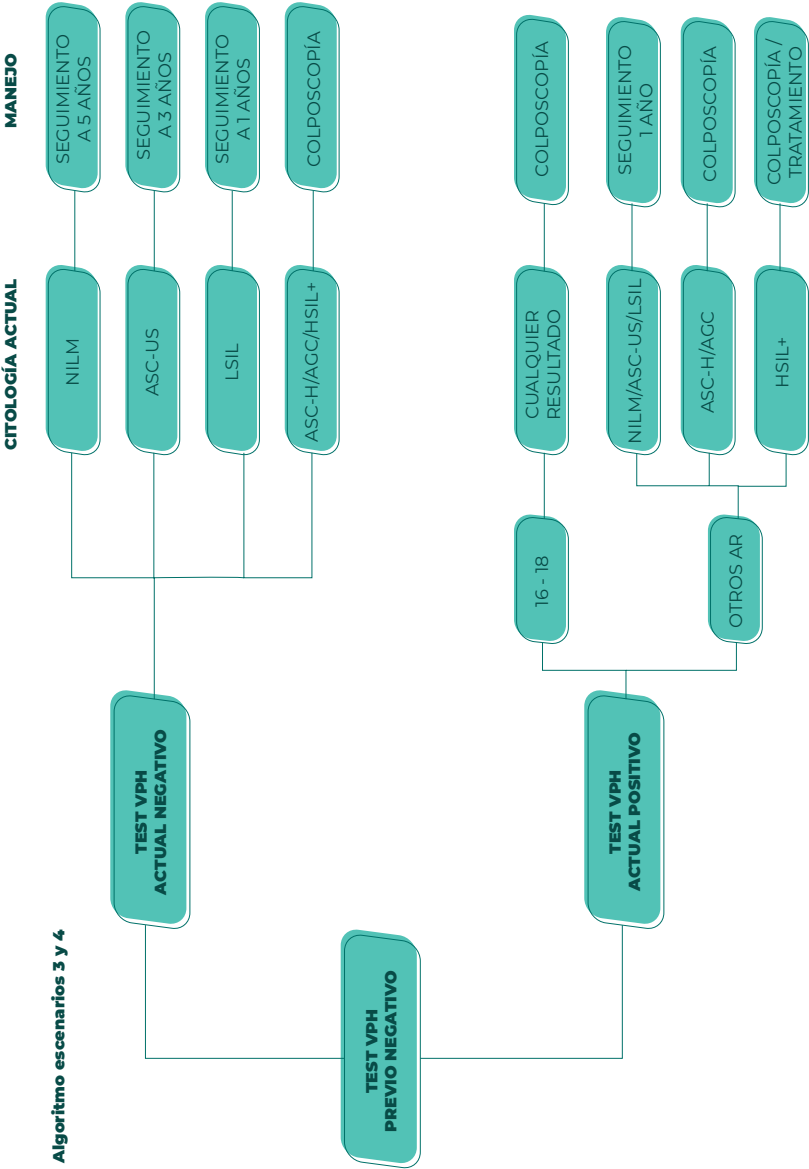
(\*) Continuar al menos 25 años incluso si esto extiende la detección más allá de los 65 años

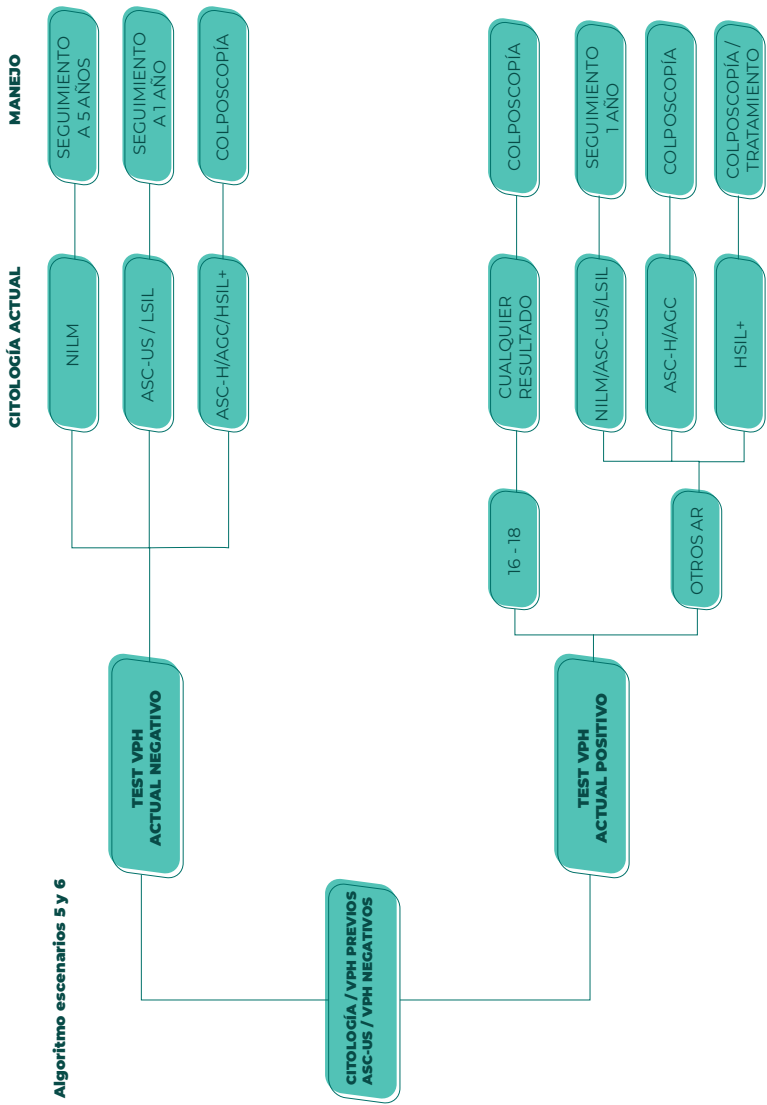
# ANEXO 7: ALGORITMOS DE MANEJO

## MANEJO DE ACUERDO CON EL RESULTADO DEL TEST DE VPH



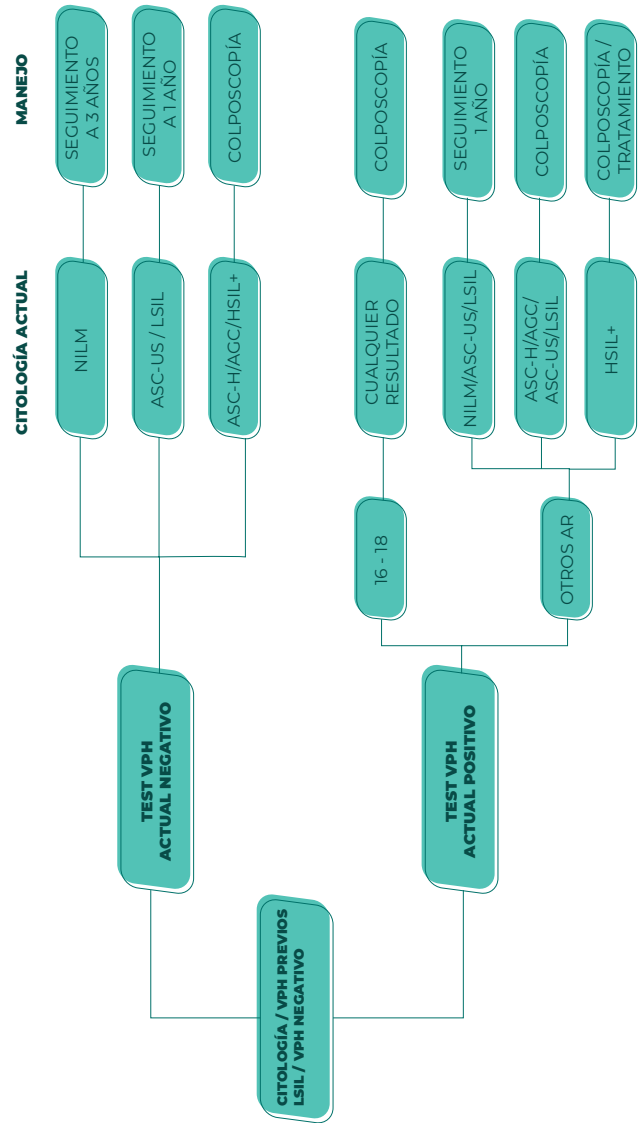
(\*) N/A: No aplica ya que no se ha realizado al paciente



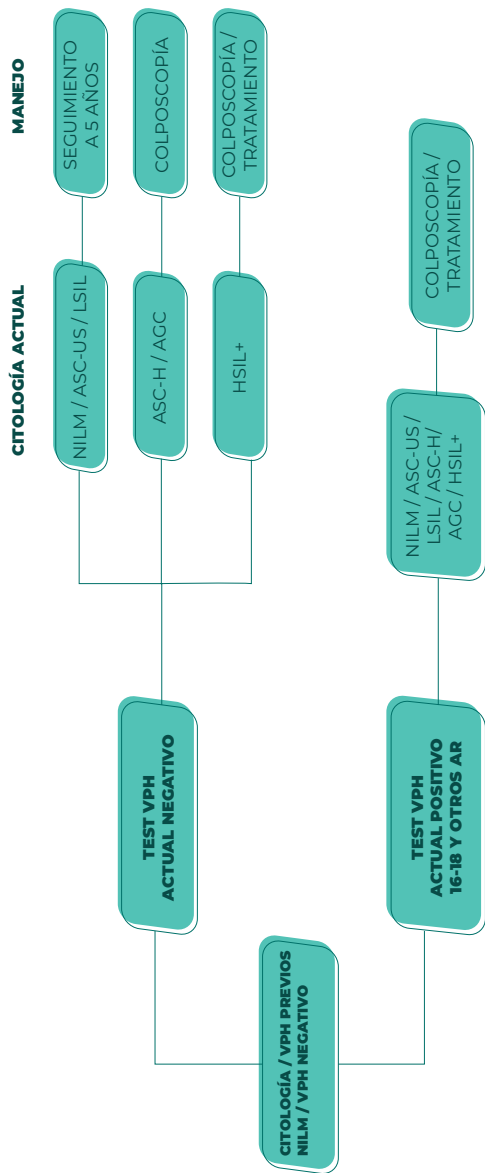




Algoritmo escenarios 7 y 8

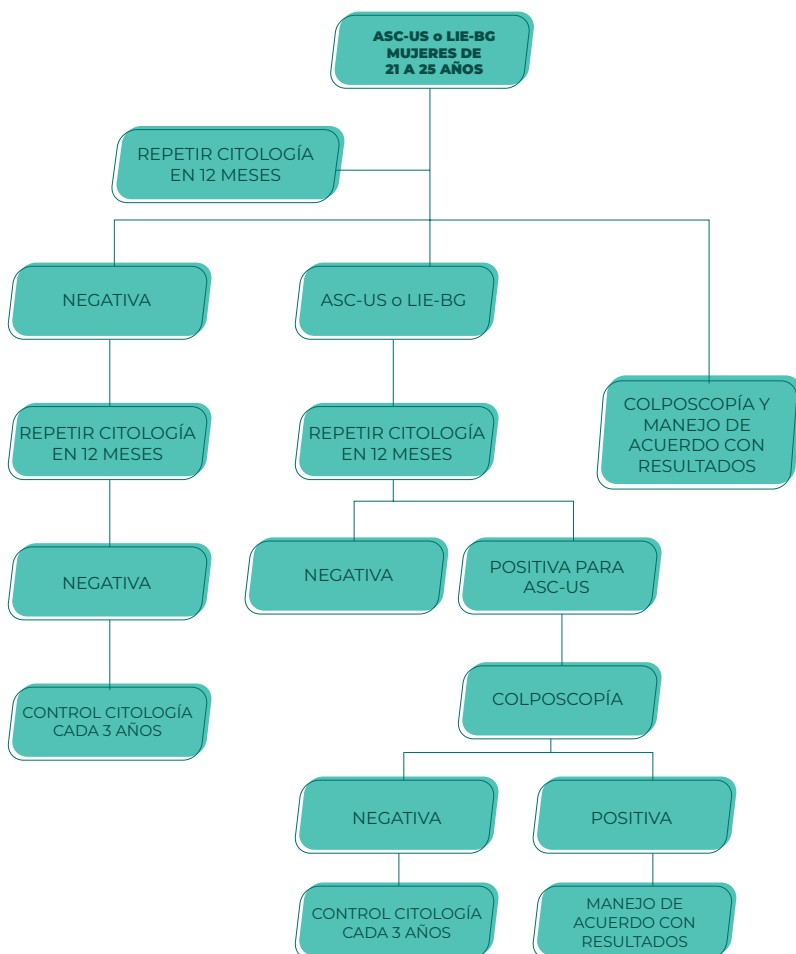


Algoritmo escenarios 9 y 10

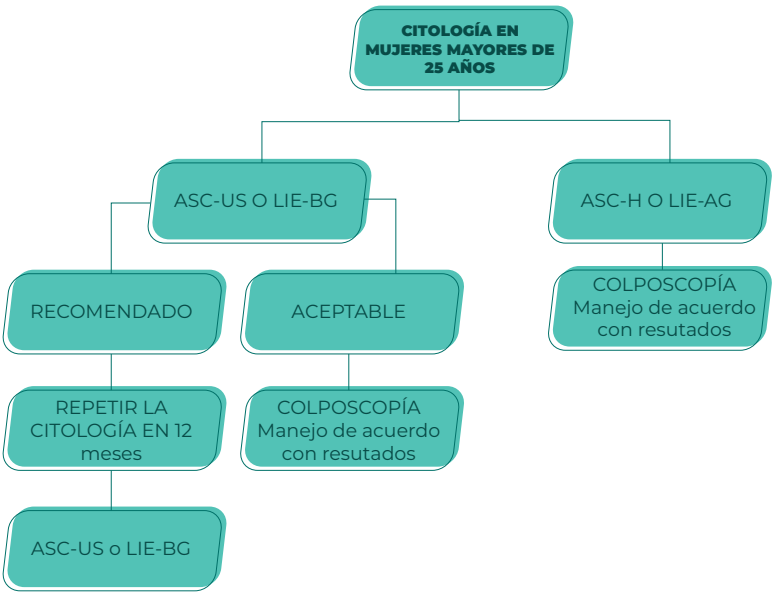


## 1. MANEJO DE ACUERDO CON EL RESULTADO DE CITOLOGÍA, SIN TEST DE VPH

### Escenario 1. Citología ASC-US o LIE-BG en mujeres de 21 a 25 años

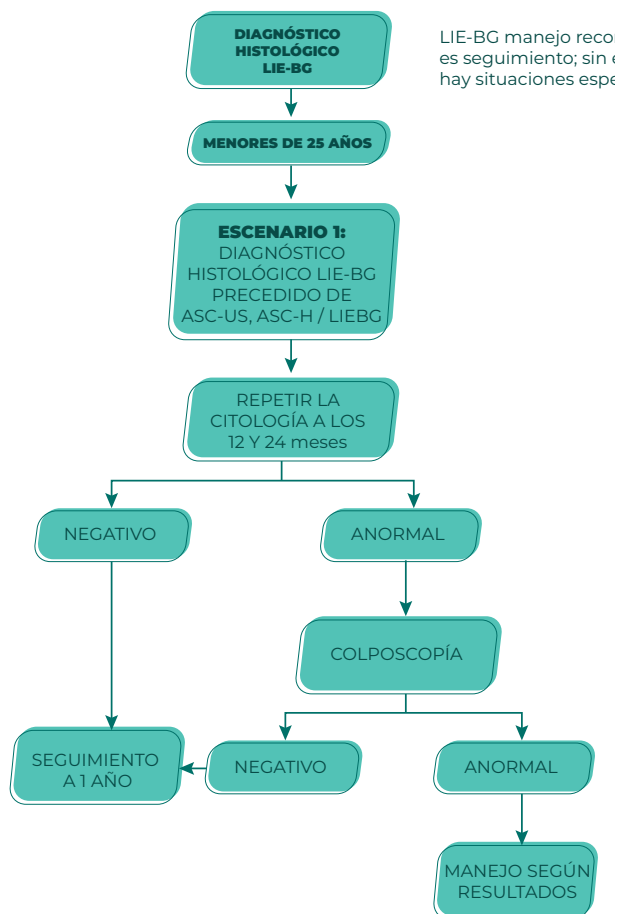


Escenario 2. Citología ASC-US o LIE-BG, ASC-H o LIE-AG en mujeres mayores de 25 años



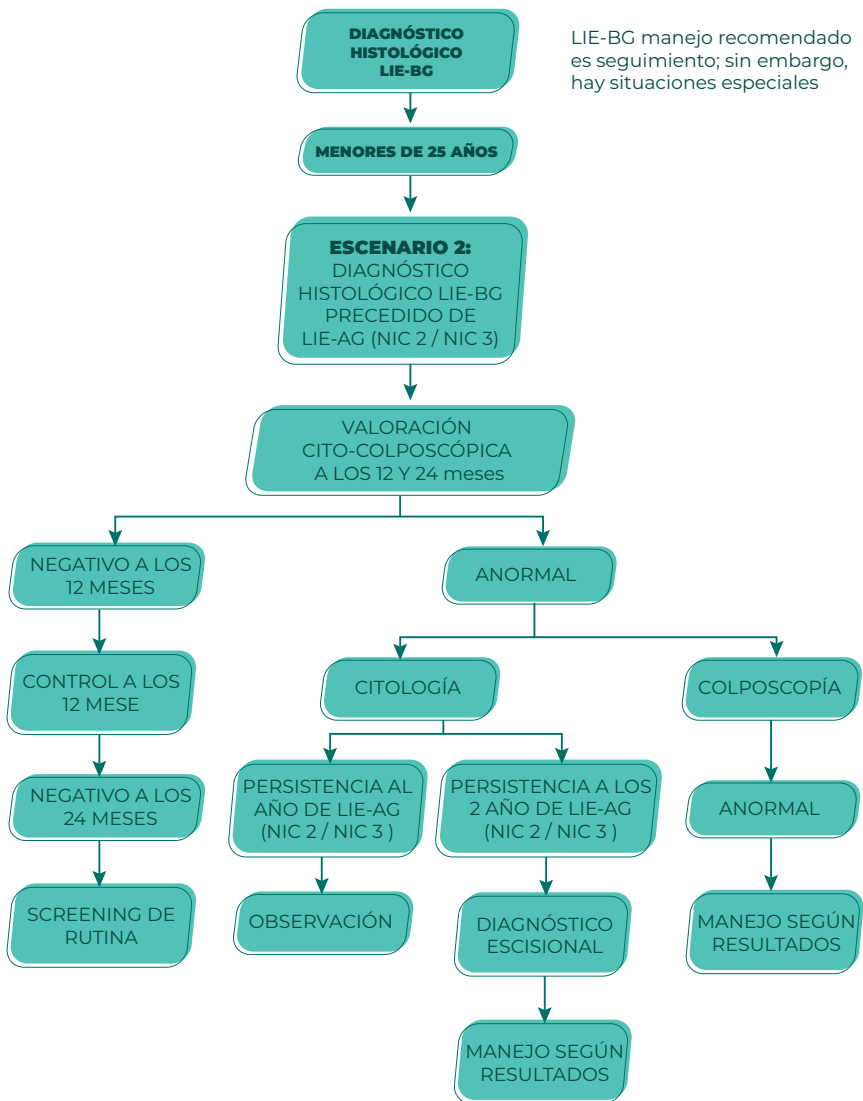
## 2. MANEJO DE LA LESIÓN INTRAEPITELIAL ESCAMOSA DE BAJO GRADO DEL CUELLO UTERINO CONFIRMADA POR HISTOPATOLOGÍA

### a.- DIAGNÓSTICO HISTOLÓGICO DE LIE- BG EN MUJERES MENORES DE 25 AÑOS, PRECEDIDO DE ASC-US, ASC-H / LIE-BG

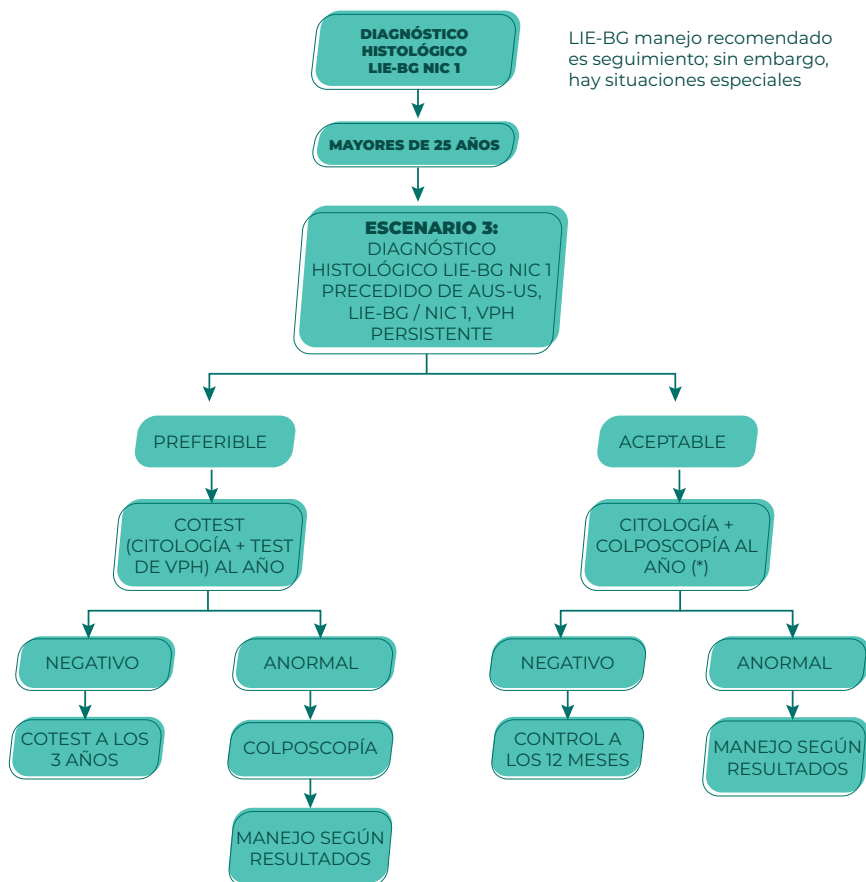


b.- DIAGNÓSTICO HISTOLÓGICO DE LIE-BG EN MUJERES MENORES DE 25 AÑOS, PRECEDIDO DE LIE-AG (NIC 2-3)

LIE-BG manejo recomendado es seguimiento; sin embargo, hay situaciones especiales

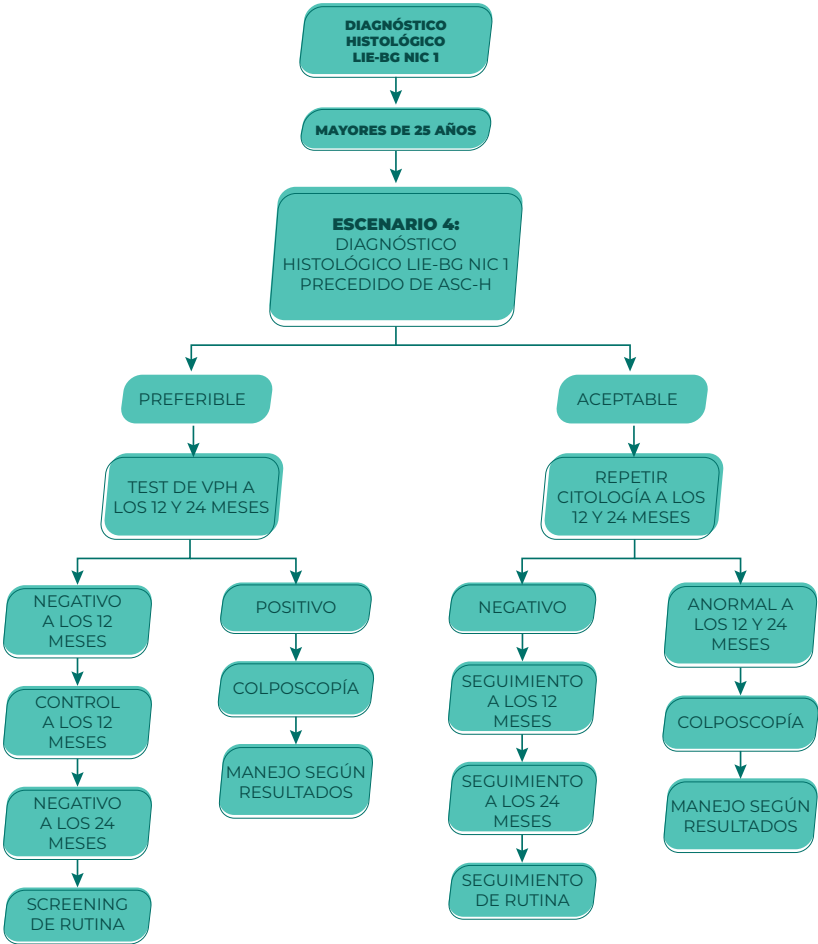


### c.- DIAGNÓSTICO HISTOLÓGICO DE LIE-BG EN MUJERES MAYORES DE 25 AÑOS, PRECEDIDO DE ASC-US, LIE-BG/NIC 1, VPH PERSISTENTE



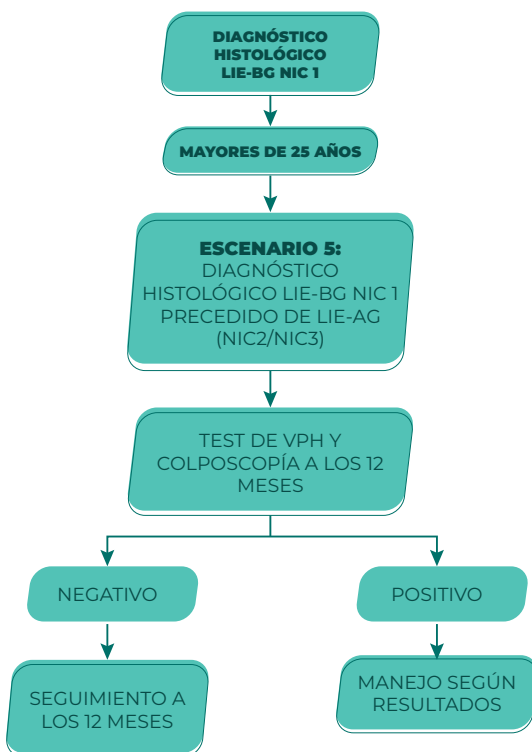(\*) Observación cito-colposcópica cuando se visualice toda la UEC (ZTI) o se visualice todo el límite de la lesión.

d.- DIAGNÓSTICO HISTOLÓGICO DE LIE-BG EN MUJERES MAYORES DE 25 AÑOS, PRECEDIDO DE ASC-H

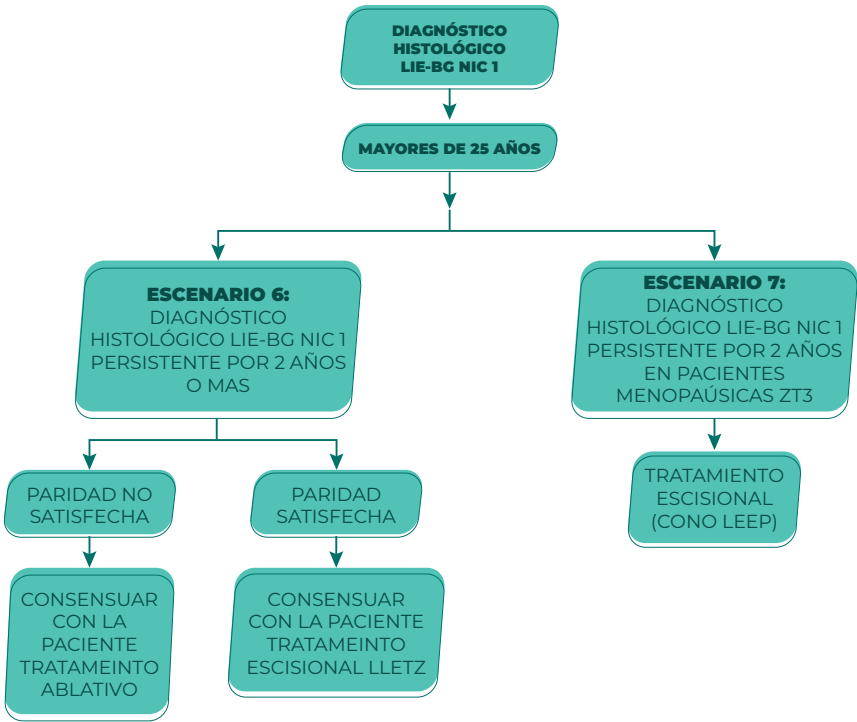




**e.- DIAGNÓSTICO HISTOLÓGICO DE LIE-  
BG EN MUJERES MAYORES DE 25 AÑOS,  
PRECEDIDO DE LIE-AG/NIC2-3**

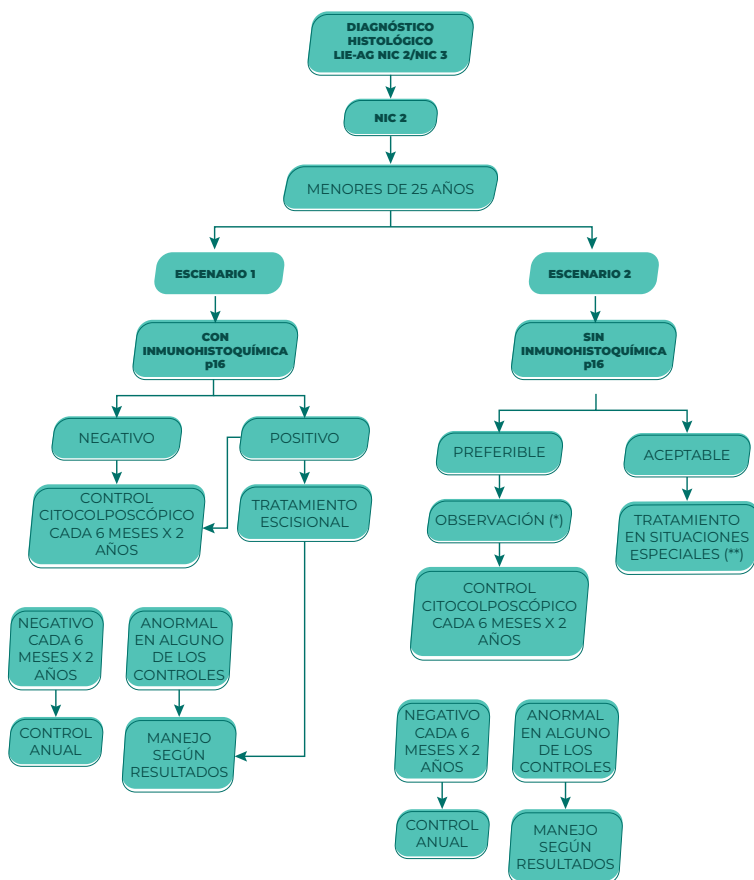


f y g.- DIAGNÓSTICO HISTOLÓGICO DE LIE-BG EN MUJERES MAYORES DE 25 AÑOS, PERSISTENTE POR 2 AÑOS O MÁS



### 3.- MANEJO DE LA LESIÓN INTRAEPITELIAL ESCAMOSA DE ALTO GRADO DEL CUELLO UTERINO CONFIRMADA POR HISTOPATOLOGÍA

a y b.- DIAGNÓSTICO HISTOPATOLÓGICO  
DE LIE-AG (NIC 2) EN MUJERES  
MENORES DE 25 AÑOS



(\*) La observación cito-colposcópica cuando ZT sea tipo 1 o 2.

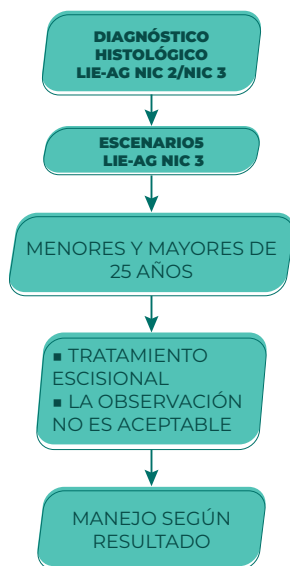
(\*\*) Inmunocomprometidas (VIH, uso de corticoides de forma crónica, trasplantadas), dificultad para seguimiento.

```

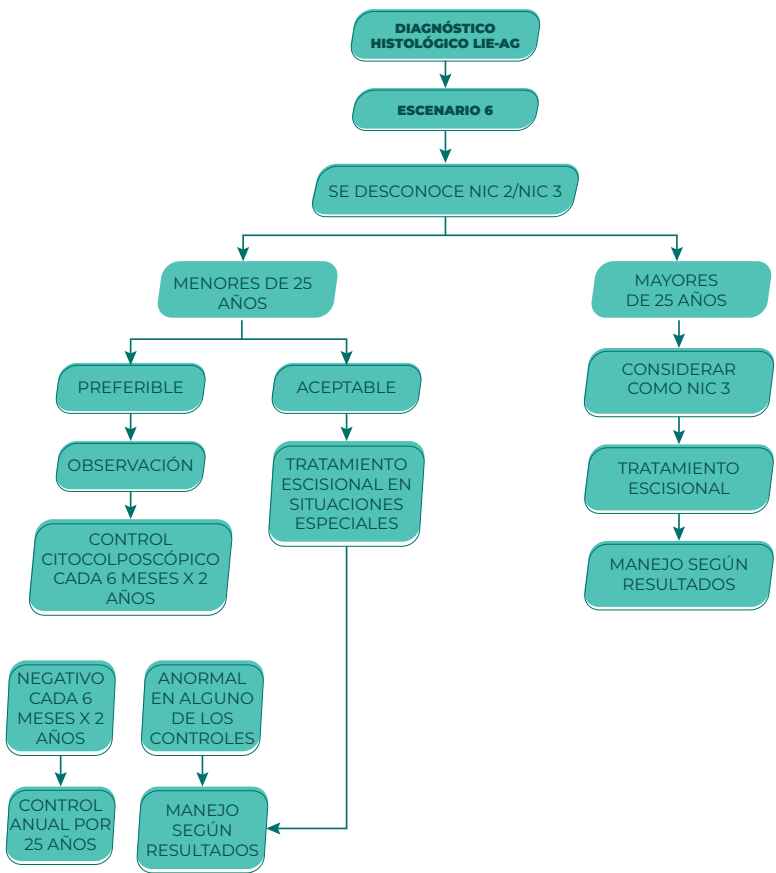
graph TD
    A[DIAGNÓSTICO HISTOLÓGICO  
LIE-AG NIC 2/NIC 3] --> B[NIC 2]
    B --> C[MAYORES DE 25 AÑOS]
    C --> D[ESCENARIO 3]
    C --> E[PREFERIR  
TEST DE VIH]
    D --> F[CON  
IMMUNOHISTOQUÍMICA  
p16]
    F --> G[POSITIVO]
    F --> H[NEGATIVO]
    G --> I[TRATAMIENTO  
ESCISIONAL]
    I --> J[MANEJO  
SEGÚN  
RESULTADOS]
    H --> K[CONTROL  
CITOLÓGICO  
CADA 6 MESES X 2  
AÑOS]
    K --> L[NEGATIVO  
CADA 6  
MESES X 2  
AÑOS]
    K --> M[ANORMAL  
EN ALGUNO  
DE LOS  
CONTROLES]
    L --> N[CONTROL  
ANUAL]
    M --> J
    J --> O[NEGATIVO]
    J --> P[CONTROL A  
LOS 12 MESES]
    O --> Q[NEGATIVO]
    Q --> R[CONTROL A  
LOS 3 AÑOS]
    P --> S[NEGATIVO]
    S --> R
  
```

The flowchart outlines the management of patients with a positive result in the p16 immunohistochemical test. It starts with a histological diagnosis of LIE-AG NIC 2/NIC 3. For patients aged 25 and older, the management follows Scenario 3, which involves p16 immunohistochemistry. If the result is positive, the patient undergoes excisional treatment, followed by management according to the results. If the result is negative, the patient undergoes cytological control every 6 months for 2 years. If the cytological control is negative, the patient receives annual control. If the cytological control is abnormal in any of the controls, the patient is managed according to the results. The flowchart also includes a branch for HIV testing, which leads to a 12-month control if negative, and a 3-year control if negative after 12 months.

## e.- DIAGNÓSTICO HISTOPATOLÓGICO DE LIE-AG (NIC 3) EN MUJERES MAYORES DE 25 AÑOS



f.- DIAGNÓSTICO HISTOPATOLÓGICO DE LIE-AG (SE DESCONOCE NIC 2 O NIC 3) EN MUJERES MENORES Y MAYORES DE 25 AÑOS



(\*) Inmunocomprometidas (VIH, uso de corticoides de forma crónica, trasplantadas), dificultad para seguimiento.

## 4.- MANEJO DE LAS LESIONES GLANDULARES

### a. MANEJO DE LAS ATIPIAS GLANDULARES EN CITOLOGÍA DE CÉRVIX

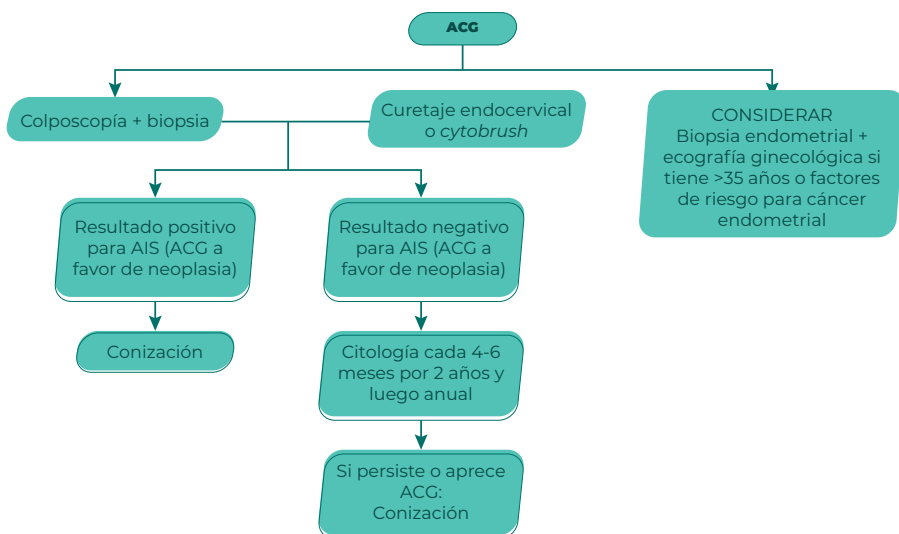
TODAS LAS SUBCATEGORÍAS INDEPENDIENTEMENTE DEL RESULTADO DEL  
TEST DE VPH  
(EXCEPTO EN CÉLULAS CON ATIPIAS ENDOMETRIALES)



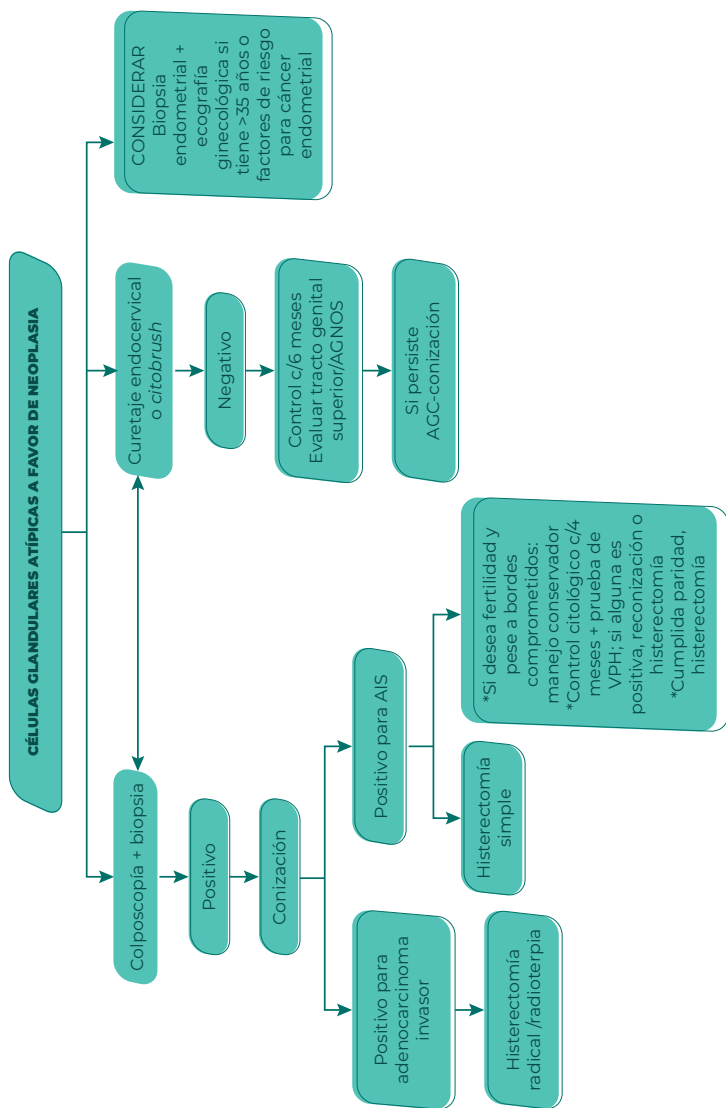
#### COLPOSCOPÍA

Se realizará toma endocervical con cepillo en mujeres mayores de 35 años o  
menores de 35 con factores de riesgo siempre y cuando no estén embarazadas

### b. ALGORITMO DE MANEJO ACG

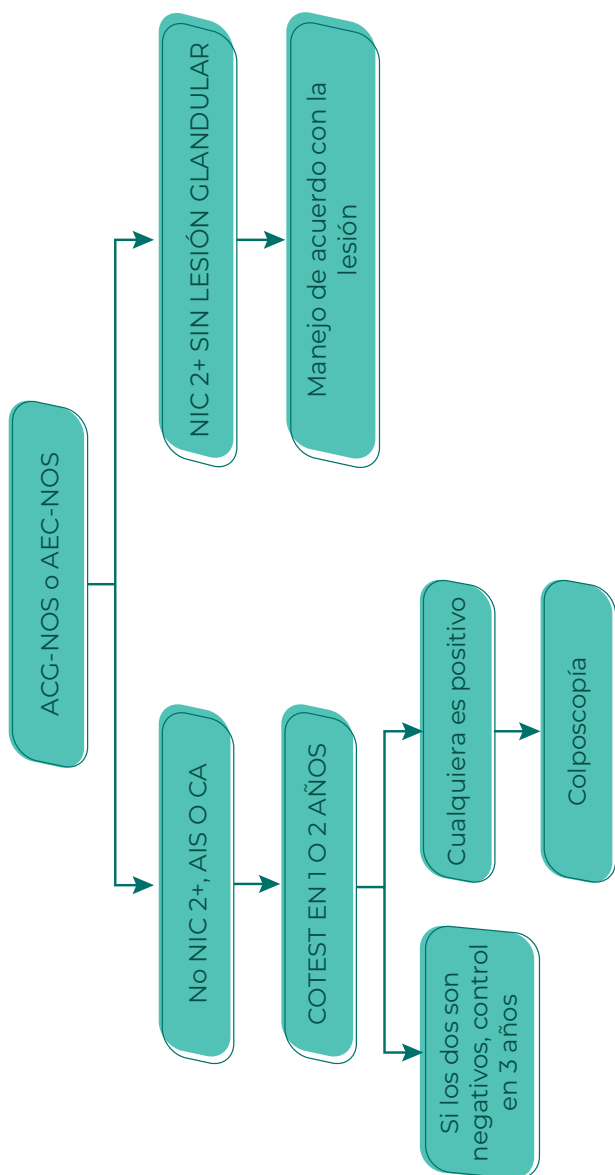


c. ALGORITMO DE MANEJO ACG  
A FAVOR DE NEOPLASIA



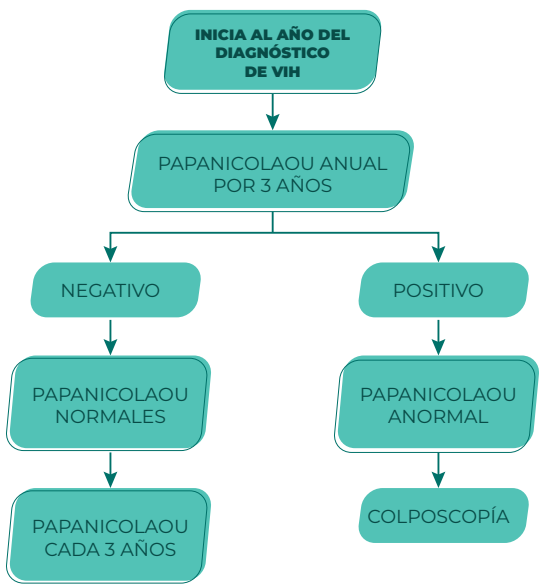


## d. MANEJO DE ACG-NOS o AEC-NOS

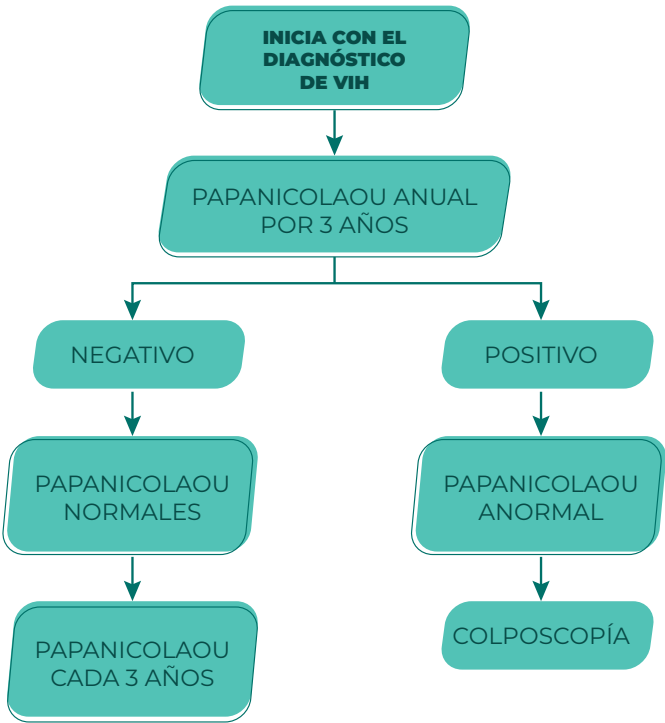


5.- MANEJO DE LAS LESIONES INTRAEPITELIALES ESCAMOSAS DEL CUELLO UTERINO EN SITUACIONES ESPECIALES

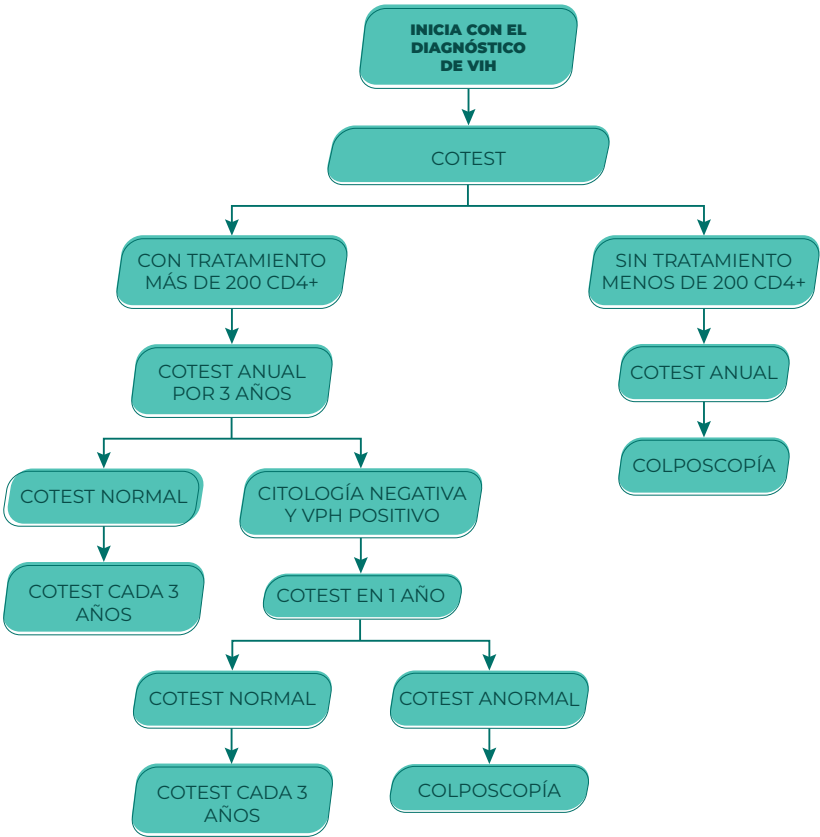
a. TAMIZAJE CERVICAL PARA LA PACIENTE CON VIH MENOR DE 21 AÑOS



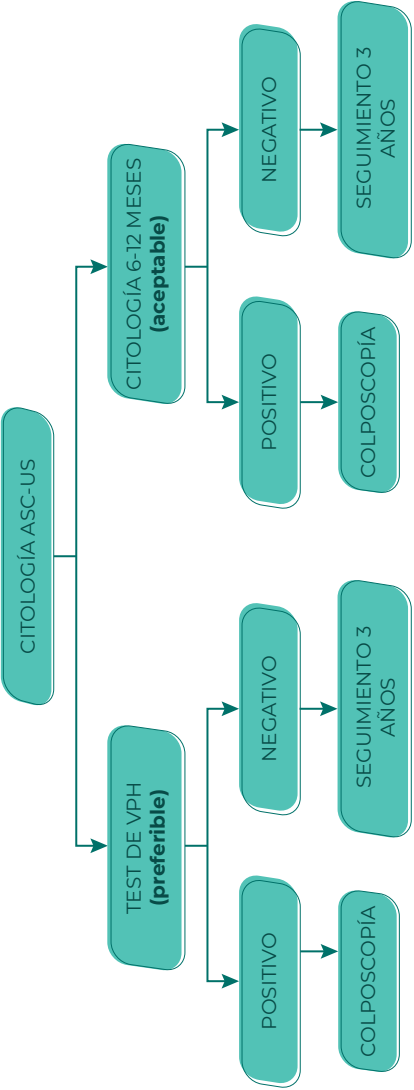
**b. TAMIZAJE CERVICAL PARA LA  
PACIENTE CON VIH 21 A 29 AÑOS**



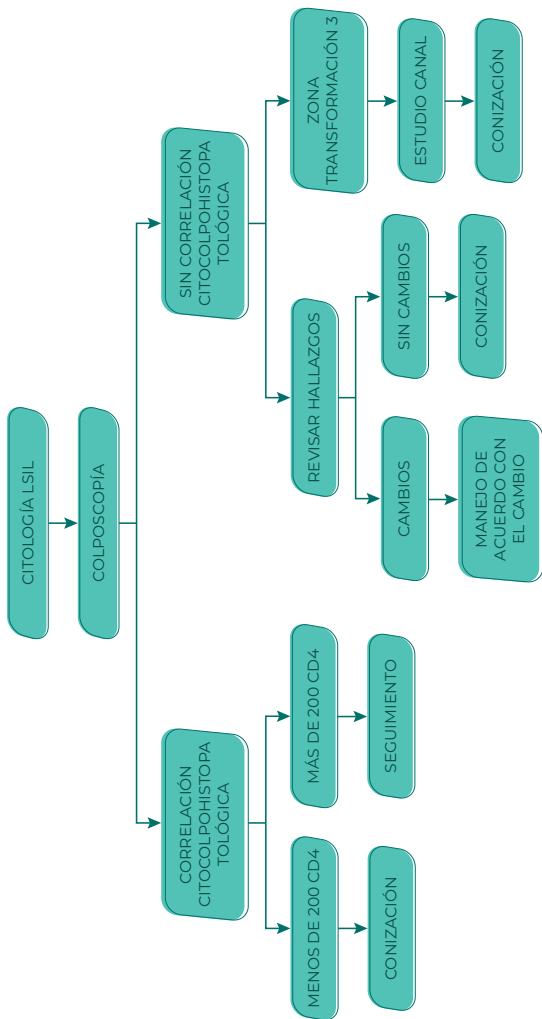
c. TAMIZAJE CERVICAL DE LA PACIENTE CON VIH MAYOR DE 30 AÑOS



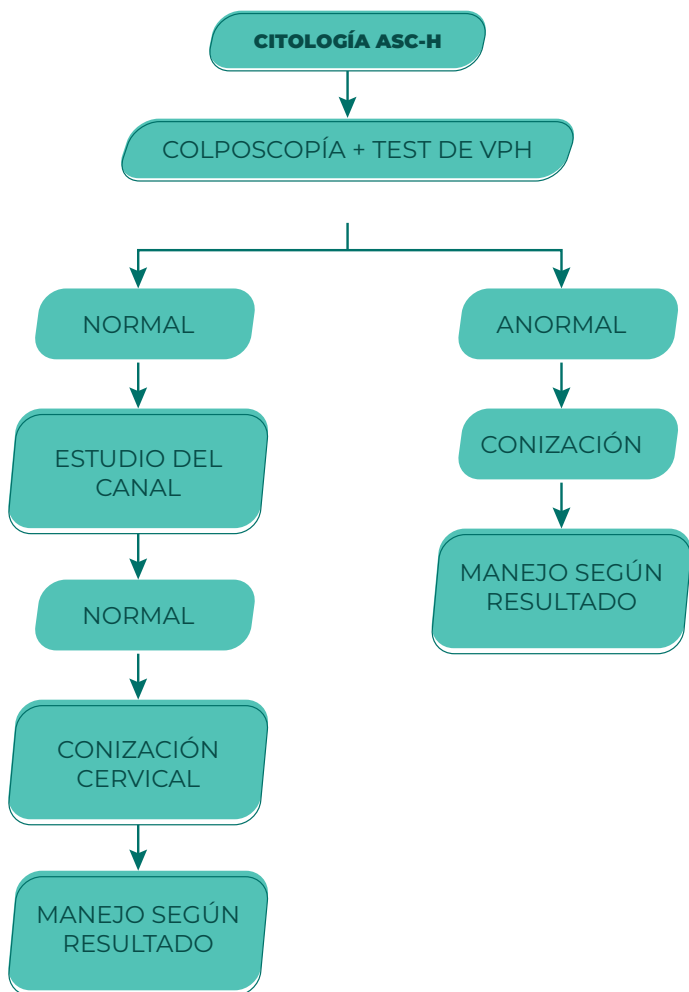
d. MANEJO DE LA PACIENTE CON  
VIH Y CITOLOGÍA ASC-US



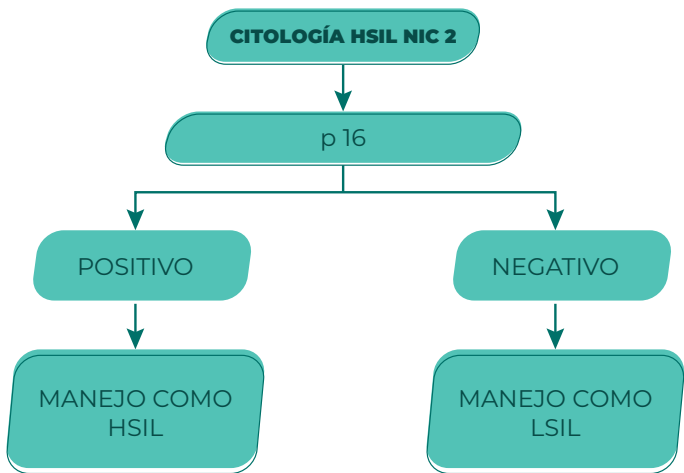
e. MANEJO DE LA PACIENTE CON VIH Y CITOLOGÍA LSIL



## f. MANEJO DE LA PACIENTE CON VIH Y CITOLOGÍA ASC-H

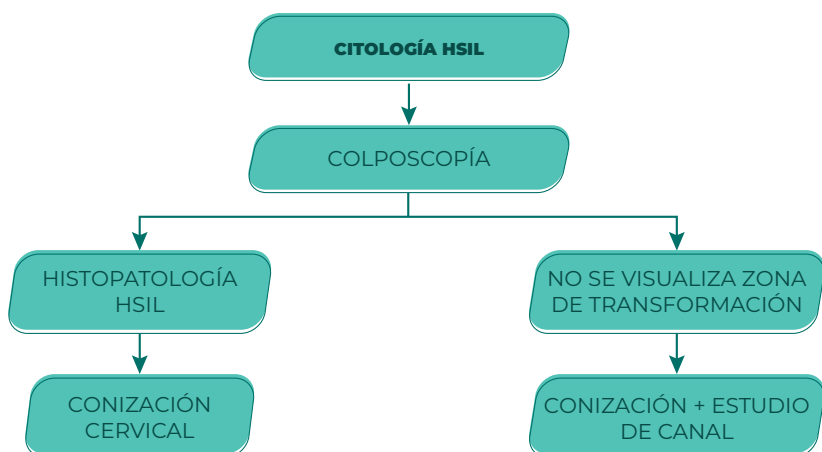


g. MANEJO DE LA PACIENTE CON  
VIH Y CITOLOGÍA HSIL NIC 2

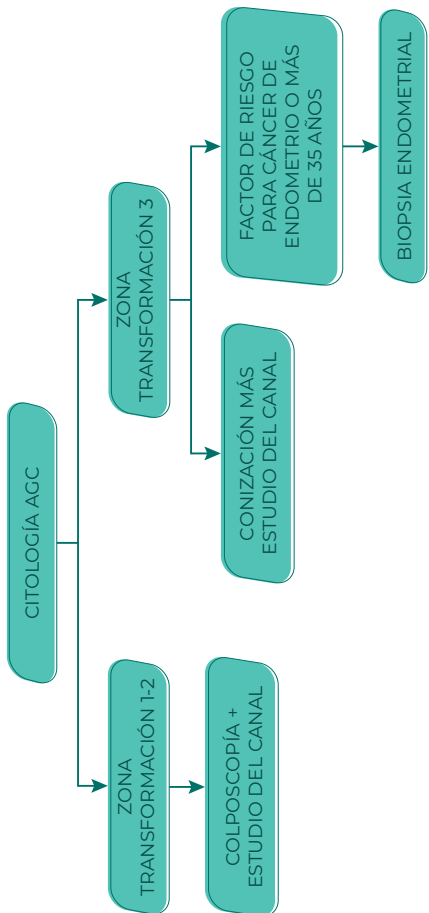




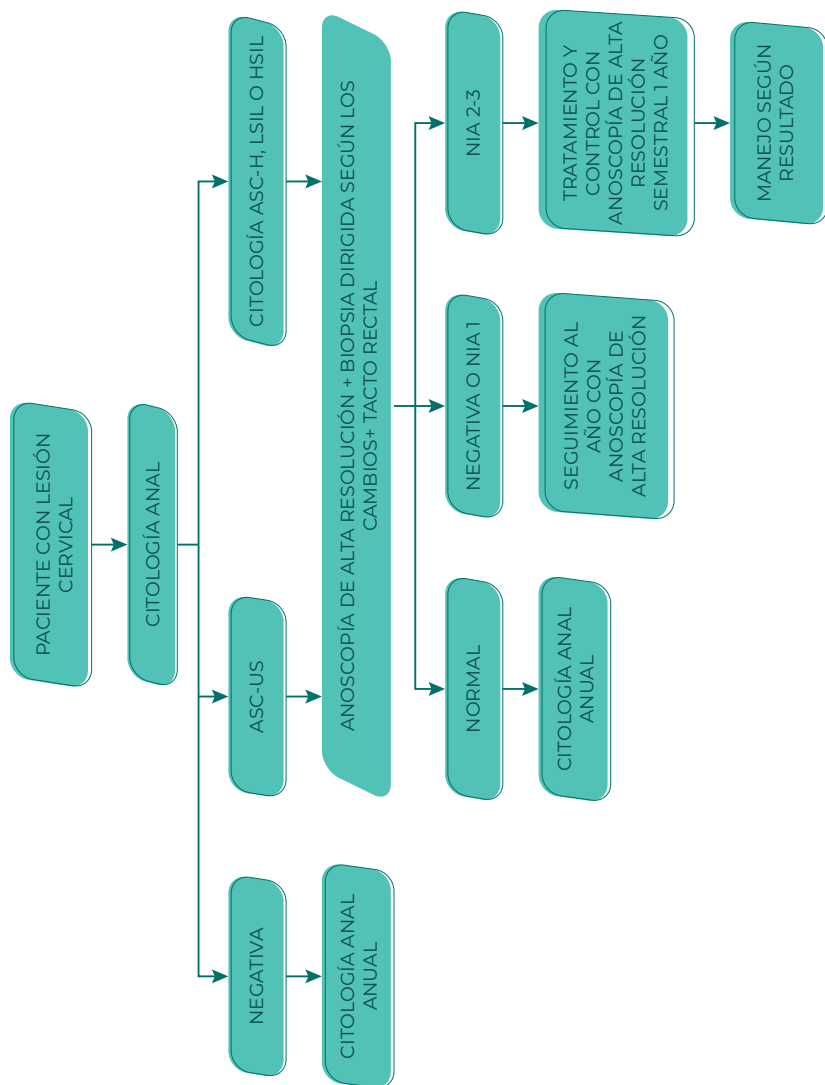
## h. MANEJO DE LA PACIENTE CON VIH Y CITOLOGÍA HSIL



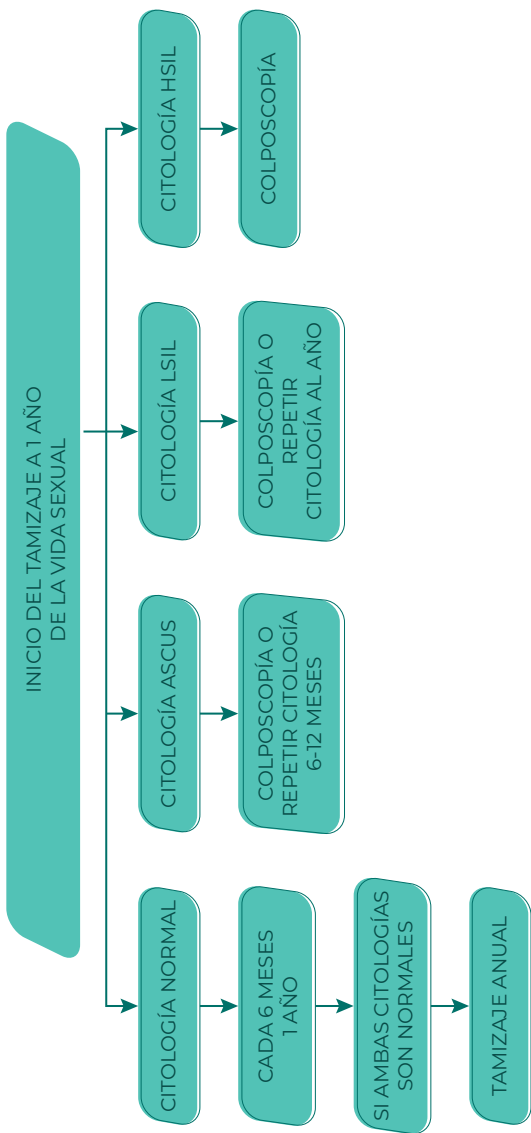
i. MANEJO DE LA PACIENTE CON VIH Y CITOLOGÍA AGC



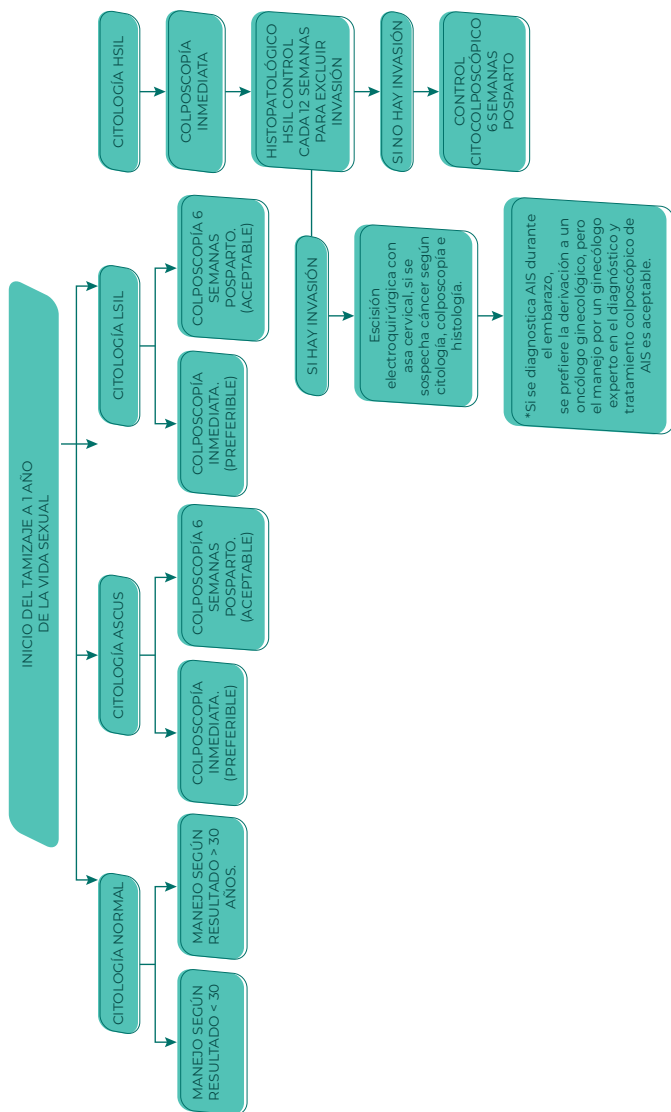
## j. TAMIZAJE ANAL EN LA PACIENTE CON VIH



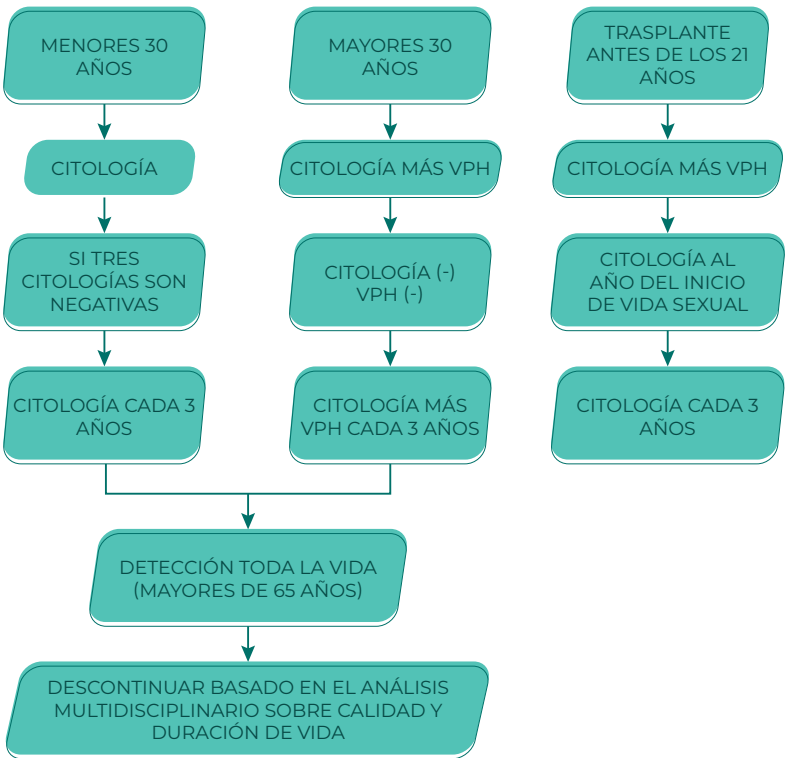k. MANEJO EN PACIENTES ADOLESCENTES VIH



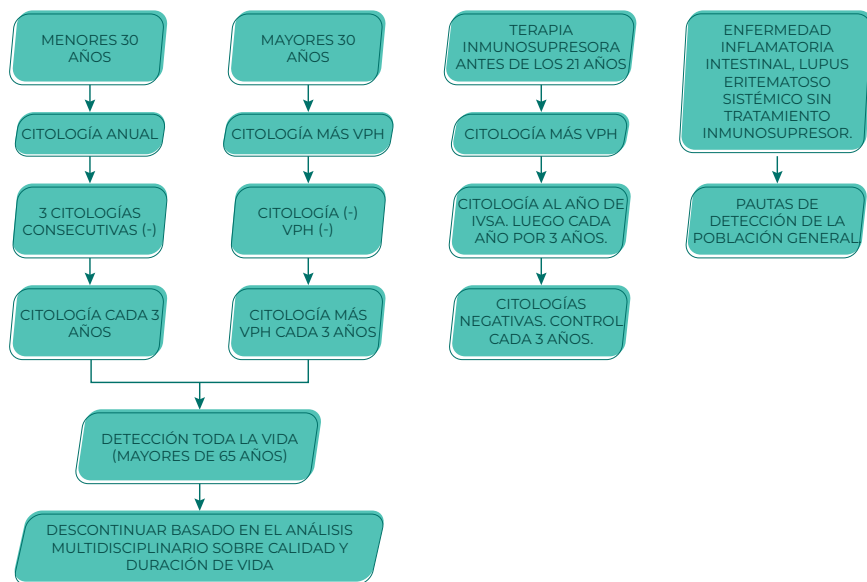
## 1. TAMIZAJE CERVICAL MUJERES EMBARAZADAS VIH



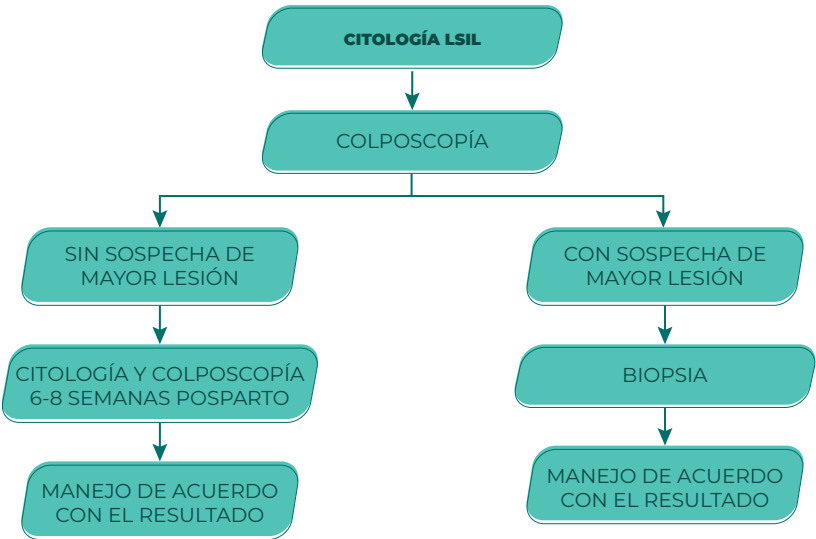
m. ALGORITMO DE MANEJO DE LESIONES CERVICALES EN PACIENTES CON TRASPLANTES DE ÓRGANOS SÓLIDOS, TRASPLANTE ALOGÉNICO DE CÉLULAS MADRE, HEMATOPOYÉTICA



## n. ALGORITMO DE MANEJO DE LESIONES CERVICALES EN PACIENTES CON ENFERMEDAD INFLAMATORIA INTESTINAL, LUPUS ERITEMATOSO SISTÉMICO Y ARTRITIS REUMATOIDEA CON TRATAMIENTO INMUNOSUPRESOR

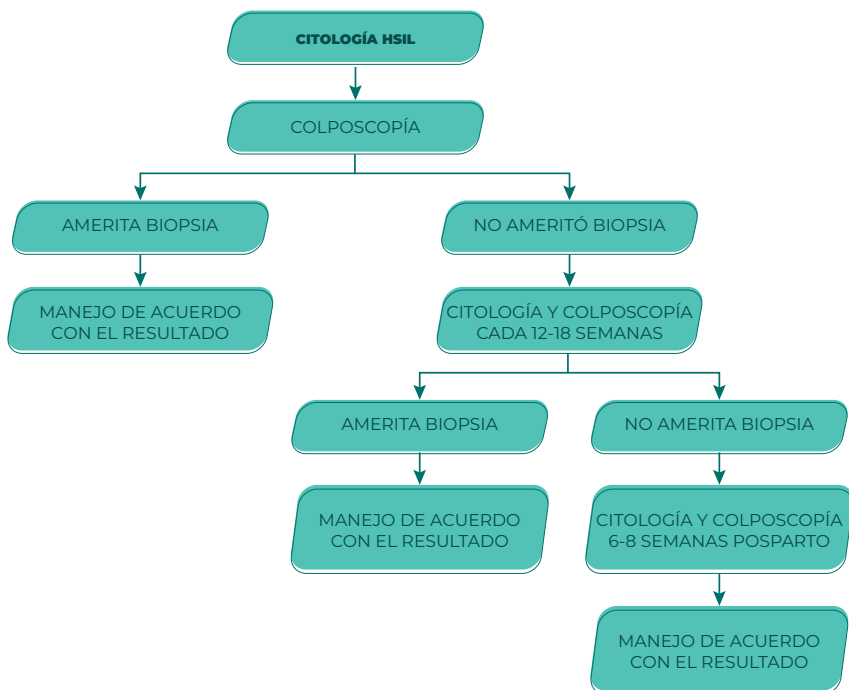


o. ALGORITMO DE MANEJO DE LA  
GESTANTE CON CITOLOGÍA LSIL

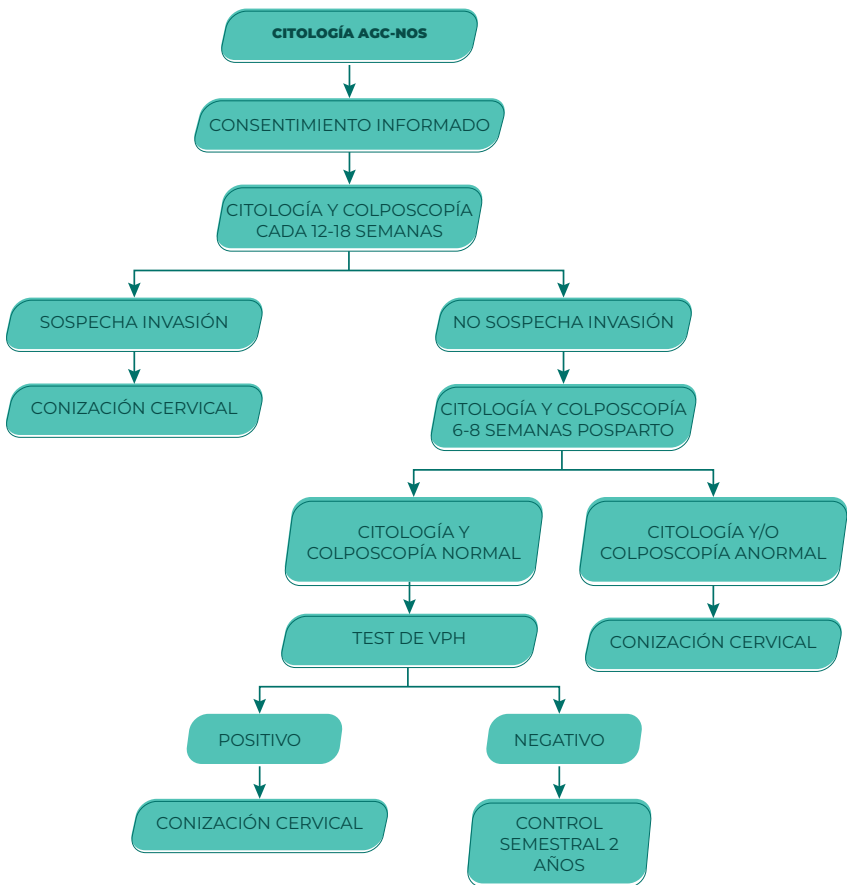




## p. ALGORITMO DE MANEJO DE LA GESTANTE CON CITOLOGÍA HSIL



q. ALGORITMO DE MANEJO DE LA GESTANTE CON CITOLOGÍA AGC-NOS







**DR. EDGAR RIVERA RUIZ**

Autor y líder de la guía

- Médico especialista en Ginecología y Obstetricia
- Formación en Patología del TGI y colposcopia. Sociedad Argentina de Patología del TGI y Colposcopia. Buenos Aires - Argentina
- Diplomado en Endocrinología Reproductiva. Universidad de Alcalá de Henares – Madrid – España
- Médico Tratante de Ginecología y Obstetricia “Cruz Medic Servicios Médicos S.A.”
- Docente de Posgrado de Ginecología y Obstetricia de la Pontificia Universidad Católica del Ecuador (PUCE)
- Presidente de la Sociedad Ecuatoriana de Patología del Tracto Genital Inferior y Colposcopia Núcleo Pichincha SEPTGIC NP



**DRA. VICTORIA ARGOTE BARRIOS**

Autora y coordinadora

- Doctora en Medicina y Cirugía, Universidad Central del Ecuador
- Especialista en Ginecología y Obstetricia, Universidad Central del Ecuador
- Especialista en Infecciones de Transmisión Sexual y VIH, Universidad Oberta de Catalunya
- Médico Tratante del Área de Colposcopia, Hospital Gineco-Obstétrico de Nueva Aurora “Luz Elena Arismendi”
- Docente de la Cátedra de Farmacología - Facultad de Ciencias Médicas - Universidad Central del Ecuador



**DR. BYRON COLINA HURTADO**

Autor

- Doctor en Medicina y Cirugía, Universidad Central del Ecuador
- Médico Ginecólogo Obstetra, Universidad de la República Oriental del Uruguay
- Colposcopia y Patología del Tracto Genital Inferior, Hospital De Clínicas de la Universidad Oriental del Uruguay
- Miembro Fundador de las Sociedades de Colposcopia y Patología del Tracto Genital Inferior Nacional y Núcleo Pichincha
- Ginecólogo Colposcopista- Hospital del Día Cemoplaf - Quito, Ecuador



**DR. CLAUDIO  
MALDONADO REYES**  
Autor

- Doctor en Medicina – Universidad Central del Ecuador
- Ginecólogo Obstetra – Rio de Janeiro – Brasil
- Posgrado en Colposcopia – Sociedad Brasileira de Patología Cervical Uterina y Colposcopia
- Fundador del Departamento de Colposcopia en el Hospital Gineco- Obstetra Isidro Ayora
- Fundador de la Sociedad Ecuatoriana de Patología del Tracto Genital Inferior y Colposcopia en el Ecuador SEPTIGIC
- Miembro Fundador de la Sociedad Internacional de Microcolpohisteroscopia
- Pas Presidente de la Federación Latinoamericana de Patología del Tracto Genital Inferior y Colposcopia FLAPTIGIC
- Actual Director Médico de Instituto de Colposcopia e Histeroscopia (ICH)



**DRA. SAMANTA  
ROMERO ESCUNTAR**  
Autora

- Especialista en ginecología y obstetricia, Pontificia Universidad Católica del Ecuador
- Sub-especialista en Patología del Tracto Genital Inferior y Colposcopia. Universidad de Buenos Aires
- Médico tratante de Ginecología y Obstétrica (patología cervical) del Hospital General Enrique Garcés
- Docente de pregrado y postgrado de UDLA, PUCE y Universidad Católica de Cuenca
- Miembro activo de la Sociedad Ecuatoriana de Patología del Tracto Genital Inferior y Colposcopia Núcleo Pichincha
- Miembro adherente de la Sociedad Argentina de Patología del Tracto Genital Inferior y Colposcopia



**DR. DANILO  
SALAZAR MOLINA**  
Autor

- Médico Cirujano, Ginecólogo-Obstetra, subespecialidad en Ginecología Oncológica y Patología Mamaria
- Curso de capacitación en Patología cervical y Colposcopia,
- Profesor de pre y postgrado de la UIDE
- Fellow del International College of Surgery, Fellow del Colegio Americano de Ginecología y Obstetricia
- Médico Tratante activo del Hospital Metropolitano,
- Miembro de SEGO, SEPTGIC, SECLIM, SAC, entre otras



**DRA. LIGIA  
SALTOS GUTIÉRREZ**  
Autora

- Especialista Ginecología y Obstetricia por la Universidad Central del Ecuador
- Formación en Colposcopia - Sociedad Argentina de Patología del Tracto Genital Inferior y Colposcopia
- Docente de la Universidad Central del Ecuador, Carrera de Obstetricia y Posgrado de Ginecología: PTGI
- Fellow de Patología Vulvar Sociedad Internacional para el estudio de la enfermedades Vulvovaginales (ISSVD)
- Miembro de la Sociedad de Patología del Tracto Genital Inferior y Colposcopia Núcleo Pichincha
- Médico Tratante en el Área de Colposcopia del Hospital Gineco Obstétrico Isidro Ayora



**DRA. GLADYS  
SAÑICELA TAPIA**  
Autora

- Posgrado en Ginecología y Obstetricia Universidad Central del Ecuador.
- Médico Tratante en Hospital Gineco Obstétrico Isidro Ayora
- Docente en Universidad Central del Ecuador - Facultad de Ciencias Médicas – Escuela de Medicina
- Ginecóloga en Centro Medico Citimed
- Diplomado en Endocrinología Reproductiva. Universidad de Alcalá. Alcalá de Henares –Madrid, España
- Miembro activo de la Sociedad Ecuatoriana de Patología del Tracto Genital Inferior y Colposcopia – Núcleo Pichincha



**DRA. XIMENA  
VEGA GAVILANES**  
Autora

- Médica Especialista en Ginecología y Obstetricia
- Diplomado en Colposcopia y Patología Cervicovaginal, vulvar y perineal Universidad Nacional Autónoma de México
- Master sobre Infección por VIH Universidad Rey Juan Carlos, Madrid, España
- Médica Ginecóloga Colposcopista “Asociación Pro bienestar de la Familia Ecuatoriana APROFE Quito”
- Médica Tratante de Ginecología y Obstetricia - “Cruz Medic Servicios Médicos S. A.”



**DRA. MÓNICA  
GARCÍA GARCÍA**

Edición médica de la guía

- Especialista en Ginecología y Obstetricia
- Docente Pregrado y Posgrado, Facultad de Medicina PUCE
- Fellow del Colegio Americano de Ginecología y Obstetricia (ACOG)
- Miembro Activo de la Sociedad Ecuatoriana de Ginecología y Obstetricia (SEGO)
- Miembro activo de la Sociedad Ecuatoriana de Anticoncepción (SAC)
- Miembro activo de la Sociedad Ecuatoriana de Patología del Tracto Genital Inferior y Colposcopia (SEPTGIC)



**DR. GUILLERMO  
PÁEZ COELLO**

Validador interno

- Médico Ginecólogo Oncólogo, PhD - Universidad Central del Ecuador y la Universidad de Tel Aviv
- Doctorado en Oncología Ginecológica en 1996 - Universidad Japonesa de Tohoku
- Trabajos de investigación relacionados con el VPH, cáncer e inmunología
- Autor de varios libros sobre cáncer ginecológico
- Miembro de la Sociedad Americana de Patología Cervical y Colposcopia y de la Sociedad Japonesa de Ginecología y Obstetricia, así como de la Asociación Europea de Profesores de Medicina
- Profesor Agregado de la Pontificia Universidad Católica del Ecuador



**FELIPE  
MORENO-PIEDRAHÍTA  
HERNÁNDEZ**

Validador metodológico

- Especialista en Medicina Familiar, Pontificia Universidad Católica del Ecuador, formación en Hospital Vozandes Quito
- Posgrado en Desarrollo e Implementación de Evaluaciones de Tecnologías Sanitarias, Instituto de Efectividad Clínica y Sanitaria - Argentina
- Maestría en eHealth (c), Universitat Oberta de Catalunya
- Profesor de pregrado, postgrados y maestrías de la Pontificia Universidad Católica del Ecuador
- Responsable del Centro de Simulación Clínica de la Pontificia Universidad Católica del Ecuador, certificación del Center for Medical Simulation y EOS CAE Healthcare
- Médico tratante Clínica de Medicina Familiar “La Y” CEMEF S.A.



**CARLOS PÉREZ  
MORENO**

Validador externo

- Ginecólogo – obstetra, Colegio Mayor de Nuestra Señora del Rosario, 1991
  - Ginecólogo Colposcopista de la Fundación Universitaria de Ciencia de la salud, 2006
  - Especialista en cirugía endoscópica ginecológica, Fundación Universitaria de Ciencias de la Salud, 2014
  - Gerencia educativa Universidad de la Sabana Bogotá, 2006.
  - Profesor titular ginecología y obstetricia. Fundación Universitaria de Ciencias de la Salud. Hospital de San José, 2011 a la fecha
  - Instructor Universidad del Rosario -Clínica Sanitas
  - Director general hospital de San José de Bogotá, abril 2017 a la fecha.
  - Presidente electo IFCPC (International Federation of Cervical Patology and Colposcopy) periodo 2017-2020 y en funciones para el periodo 2020-2023
- 



**DR. CARLOS  
YEROVI MORENO**

Validador externo

- Gineco-Oncólogo- Colposcopista
  - Presidente de la FLPTGIC 2019 - 2021
  - Maestro Latinoamericano de la Colposcopia
  - Miembro fundador y Ex Presidente de la Sociedad Ecuatoriana de Patología del Tracto Genital Inferior y Colposcopia
  - Ex Director de la Clínica de Oncología Ginecológica del Hospital Dr. Teodoro Maldonado Carbo de Guayaquil, Ecuador
  - 47 años de docencia en la Cátedra de Ginecología de la Universidad de Guayaquil, en el Pregrado y Posgrado
- 



**DR. JOSÉ  
CÁRDENAS BONILLA**

Validador externo

- Gineco – Obstetra – Colposcopista
- Presidente de la Sociedad Ecuatoriana de Patología del Tracto Genital Inferior y Colposcopia
- Maestro Latinoamericano de la Colposcopia



## DIRECTORIO SEPTGIC NP 2019 – 2021

Dr. Edgar Rivera Ruiz

**Presidente**

Dra. Ana Méndez Padilla

**Vicepresidenta**

Dra. Gladys Sañaicela Tapia

**Secretaria**

Dra. Andrea Jaramillo Parra

**Tesorera**

Dr. Byron Colina Hurtado

Dr. Carlos Altamirano Pazmiño

Dr. Vicente Salvador Baste

**Vocales Principales**

Dra. Ximena Vega Gavilanez

Dra. Ligia Saltos Gutierrez

Dra. Victoria Argote Barrios

**Vocales Suplentes**

Dr. Francisco López Armas

**Director Ejecutivo**

La *Guía de Práctica Clínica para prevención, diagnóstico y tratamiento de las lesiones precursoras del cáncer de cuello uterino* constituye el mayor esfuerzo realizado por la Sociedad Ecuatoriana de Patología del Tracto Genital Inferior y Colposcopia, Núcleo Pichincha, para brindar a la comunidad médica que se ocupa de la salud femenina una herramienta de apoyo que sin duda facilitará la toma de decisiones oportunas y acertadas para nuestras pacientes.

Realizada con una metodología muy disciplinada, cuenta con evidencia actualizada de la más alta calidad, lo que la ubica a la altura de las mejores guías internacionales.

Se han desarrollado temas relacionados con la prevención del cáncer de cuello uterino mediante la vacunación y la educación sobre los factores de riesgo, el tamizaje con una prueba de alta sensibilidad y el diagnóstico de las lesiones precursoras, incluyendo la nomenclatura colposcópica de Río 2011 con las últimas modificaciones; pero, sin duda, lo que más aportará a los lectores será la precisión en el manejo de las pacientes basado en su riesgo individual, a través de una acertada combinación entre el resultado de las pruebas de tamizaje, las pruebas diagnósticas y los antecedentes de cada paciente. Cabe señalar que se ha dedicado un acápite particular al diagnóstico y manejo de las pacientes en situaciones especiales, tales como adolescencia, embarazo, VIH e inmunocompromiso por otras causas.

ISBN: 978-9978-77-591-2



9789978775912

